

## INFORME ANATOMOPATOLÓGICO DE LA MOMIA DEL NEVADO DE CHUSCHA

Dra. Raquel Vallejo de Torredeflo\*

**MATERIALES:** Pulmón, bazo, intestino, hueso, músculo de pierna y codo, cuero cabelludo.

**MÉTODO:** Coloración de Hematoxilina y eosina (H.E), Azul de metileno, Ziehl Neelsen, Acido periódico o per-yódico de Schiff (PAS), Plata metenamina de Gomori- Grocott (Reticulina).

**Macroscopía:** Se tomaron muestras de la momia varias veces, la primera vez se extrajo sólo músculo de la pierna y el codo. En la segunda toma, se sacó tejido de músculo de la pierna, del codo y de cuero cabelludo, meninges y hueso. Luego se tomaron muestras de intestino, pulmón y bazo, que luego de estudios microbiológicos fueron remitidas a nuestro servicio.

**Microscopía:**

**Músculo de la pierna y codo 1º muestra:**

**H. E.:** En los cortes realizados se observan fragmentos de tejido formados por células musculares estriadas, en las que se esbozan estriaciones transversales y no se observan núcleos, el citoplasma es eosinófilo. En los cortes longitudinales se observan bandas delgadas separadas entre sí, sin núcleos y fragmentadas.

En la superficie se ven formas gemantes de hongos.

**PAS:** Se visualizan formas gemantes de hongos, que forman pseudohifas no ramificadas y blastocitos (*compatible con Cándidas*).

**RETICULINA:** Se coloreó intensamente el tejido conectivo de sostén, que muestra gran fragmentación.

**Músculo de la pierna 2º muestra:**

**H. E.:** Se observan características semejantes a las descritas anteriormente.

**RETICULINA:** Entre las fibras se observa una formación ovalada con doble membrana refringente, con espolón polar y en su interior esbozos de miracidio.

*Compatible con Schistosoma haematobium.*

---

\* El procesamiento, coloración y lectura de los materiales extraídos de la momia del Nevado de Chuscha, se realizaron en el Laboratorio de Anatomía Patológica del Hospital José Nestor Lencinas de la Provincia de Mendoza, cuya jefa es la autora.

**AZUL DE METILENO:** Se observan en la superficie, hongos (ya descritos).

**Cuero cabelludo y pelo:**

**H.E.:** Cuero cabelludo con borramiento de la estructura celular con fragmento de pelo incluido. El pelo conserva su estructura.

**PAS:** Muy destacadas las formas gemantes de los hongos.

**HUESO:**

**H.E.:** Se observan capas ordenadas de osteoclastos y matriz de colágeno tipo I. Corresponde a hueso laminar conservado.

**MENINGES:**

Todos los preparados realizados fueron insatisfactorios.

**INTESTINOS:**

**H.E.:** El tejido observado recuerda a la estructura intestinal, pero no pueden distinguirse componentes celulares ni fibrosos.

**PULMÓN:**

**H.E.:** En los cortes se observa rudimento de tejido pulmonar formado por algunos tabiques y en la luz del alveolo macrófagos con algunos pigmentos antracóticos en su citoplasma.

**BAZO:**

**H.E.:** Tejido amorfo no satisfactorio.

**Esquistosomiasis**

**Concepto:**

Así se denomina el grupo de parasitosis causada por los trematodos del género *Schistosoma*, helmintos con especial predilección por albergarse en el sistema venoso y linfático abdominoescrotocrural.

La esquistosomiasis es la enfermedad por helmintos más importante, afecta a 200 millones de personas al año y **causa 250.000 fallecimientos**. La mortalidad se debe

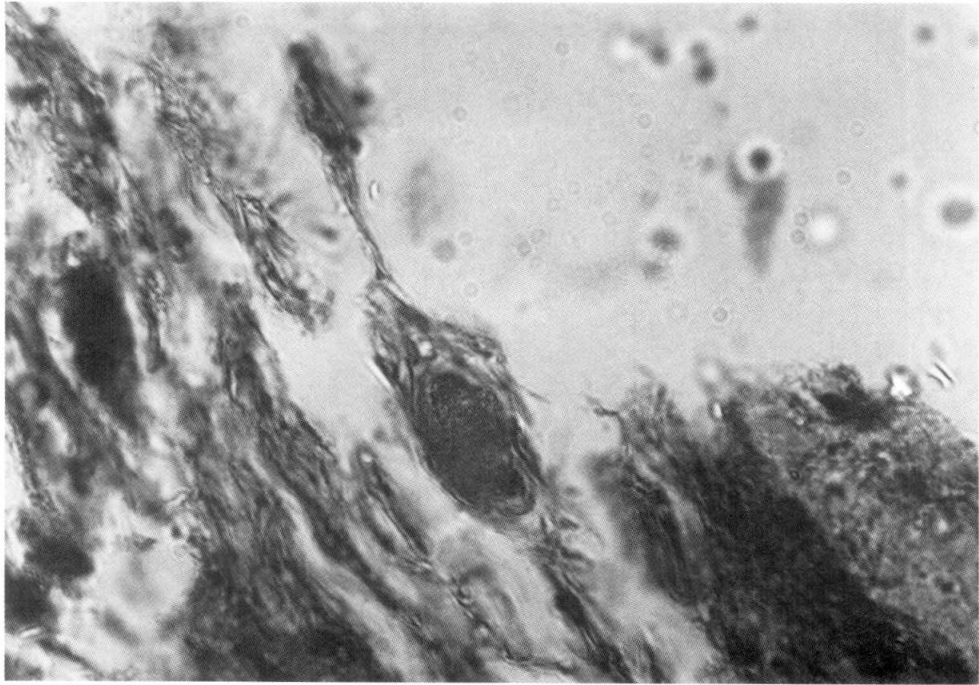


Foto 6: Imagen compatible con huevo de *Schistosoma* spp. obtenido de músculo de pierna. Coloreado con reticulina. Aumento 100X. (Foto gentileza SM Degarbo y GN Arenas. Área Microbiología y Parasitología, Dpto. Patología, F.C.M. U.N. de Cuyo).

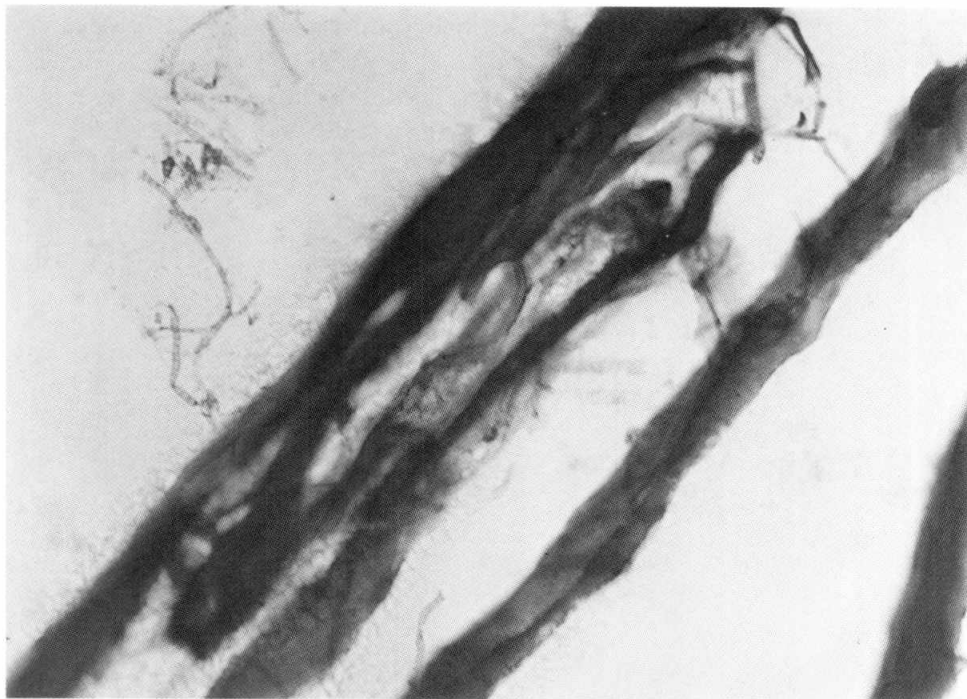


Foto 7: Fragmento de músculo de pierna y codo. Coloreado con hematoxilina-cosina. Aumento 40X. (Foto gentileza SM Degarbo y GN Arenas. Área Microbiología y Parasitología, Dpto. Patología, F.C.M. U.N. de Cuyo).

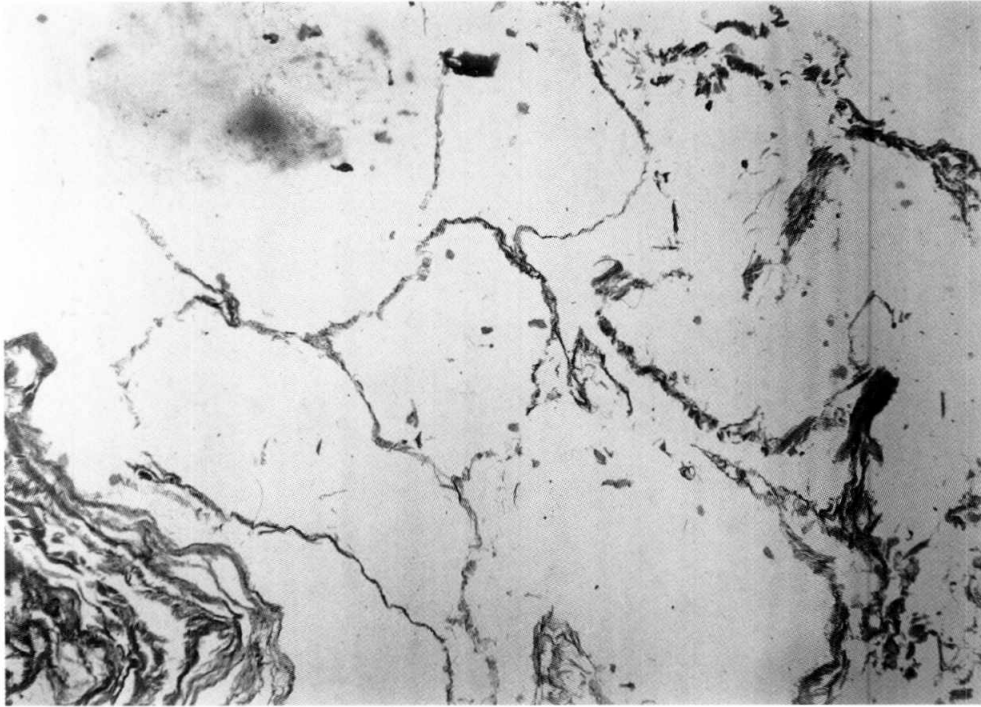


Foto 8: Rudimento de tejido pulmonar. Coloreado con hematoxilina-eosina. Aumento 5X. (Foto gentileza SM Degarbo y GN Arenas. Área Microbiología y Parasitología, Dpto. Patología. F.C.M. U.N. de Cuyo).

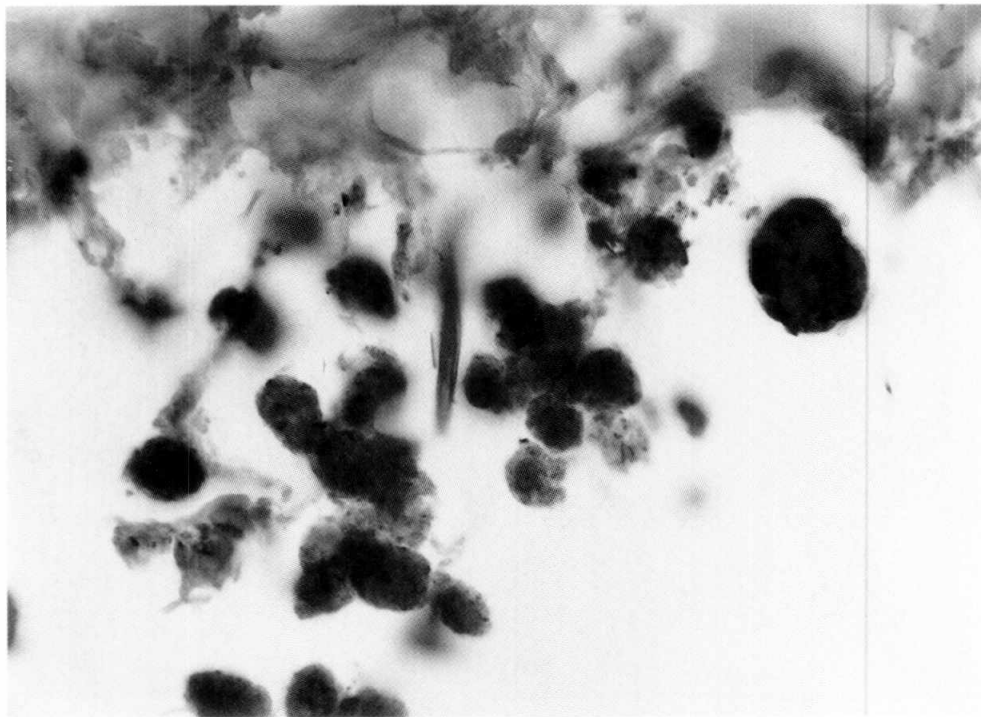


Foto 9: Macrófagos con pigmento antracónico en su interior. Coloreado con Zihel Neelsen. Aumento 40X. (Foto gentileza SM Degarbo y GN Arenas. Área Microbiología y Parasitología, Dpto. Patología. F.C.M. U.N. de Cuyo).

*Estudio anotomopatológico*

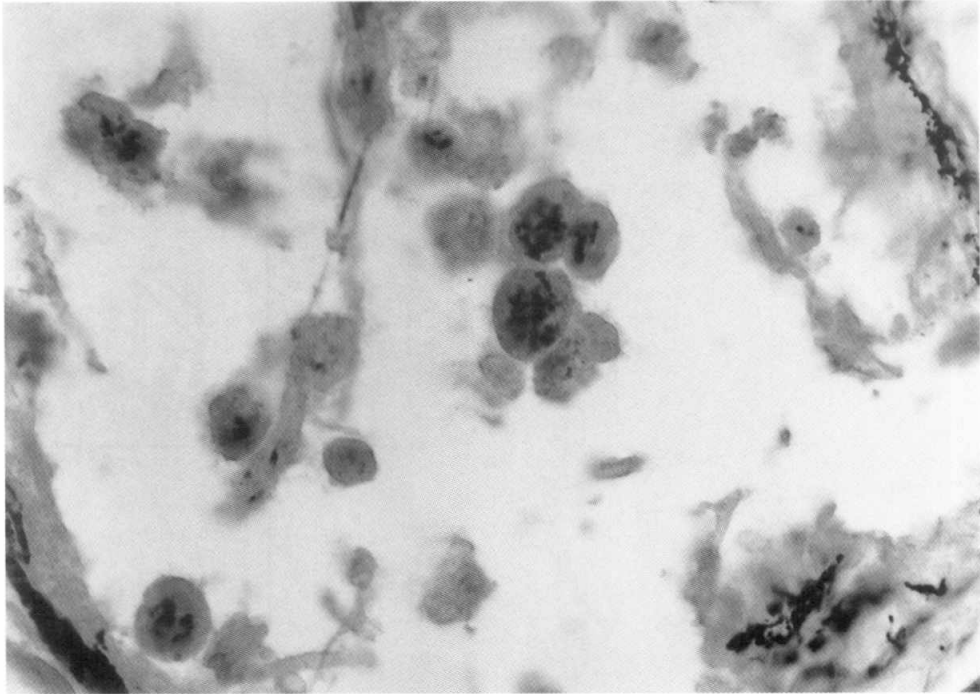


Foto 10: Macrófagos con pigmento antracónico en su interior. Coloreado con reticulina. Aumento de 40X. (Foto gentileza SM Degarbo y GN Arenas. Área Microbiología y Parasitología, Dpto. Patología. F.C.M. U.N. de Cuyo).

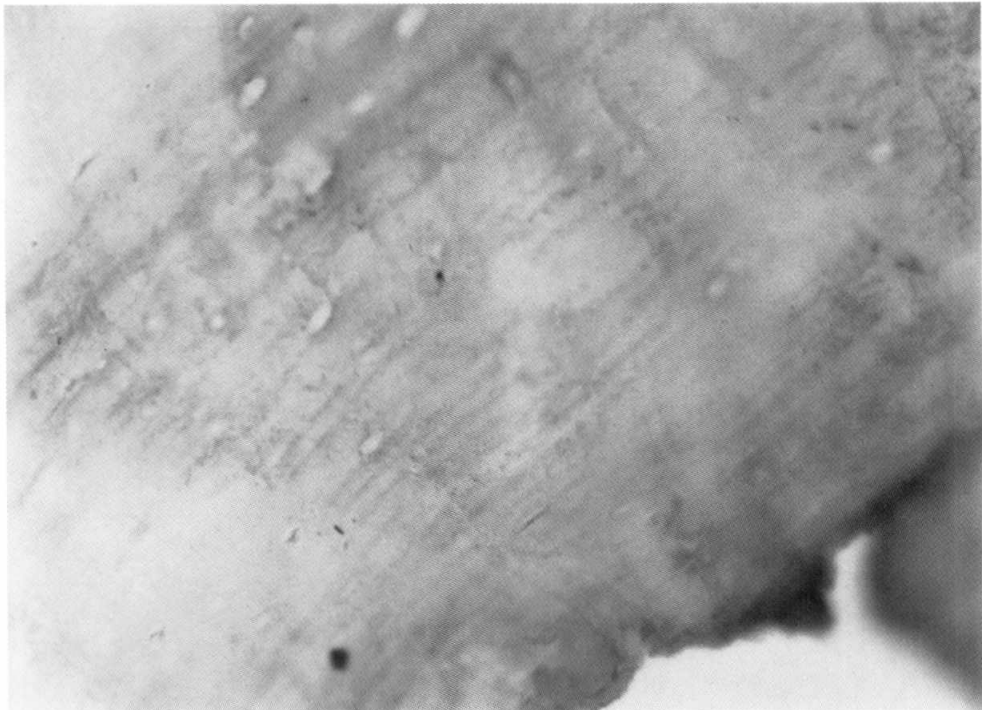


Foto 11: Hueso Laminar donde se observa capa de osteoclastos y matriz de colágeno. Coloreado con hematoxilina-eosina. Aumento 100X. ( Foto gentileza SM Degarbo y GN Arenas. Área Microbiología y Parasitología, Dpto. Patología. F.C.M. U.N. de Cuyo).

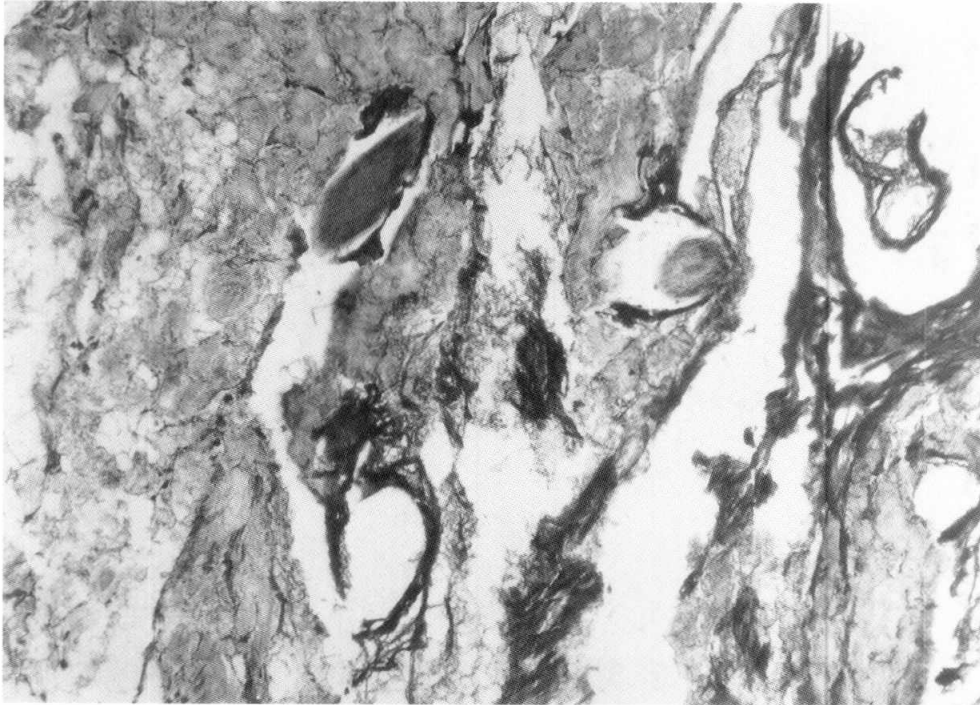


Foto 12: Cuero cabelludo y pelo. Coloreado con hematoxilina-eosina. Aumento 40X. (Foto gentileza SM Degarbo y GN Arenas. Área Microbiología y Parasitología, Dpto. Patología, F.C.M. U.N. de Cuyo).

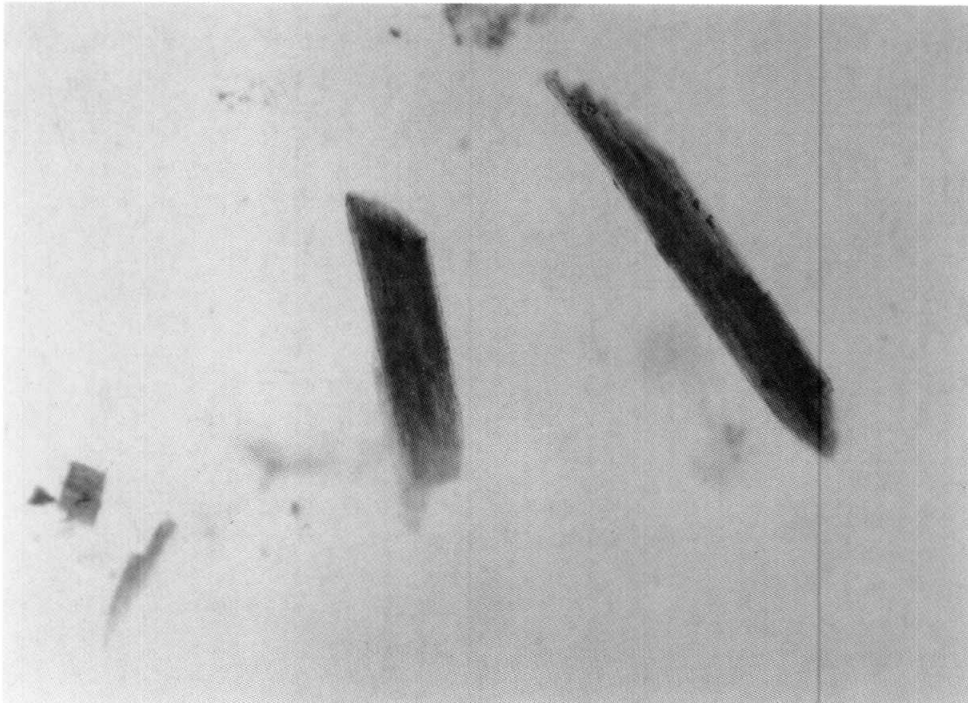


Foto 13: Pelo conservado en su estructura. Coloreado con Hematoxilina-eosina. Aumento 40X. (Foto gentileza SM Degarbo y GN Arenas. Área Microbiología y Parasitología, Dpto. Patología, F.C.M. U.N. de Cuyo).

fundamentalmente a la presencia de fibrosis y granulomas hepáticos, producidas por el *Schistosoma mansoni* en Latinoamérica, África y Oriente medio, con localización intestinal. Ocasiona un cuadro de disentería con abundantes deposiciones (diez a cuarenta al día) y por el *S. Japonicum* y *S. mekongi* en el Este Asiático, con localización arteriovenosa, que produce fiebre violenta, sudoración abundante, urticaria, vómitos con anemia y hepatomegalia. Además, *S. haematobium*, que se encuentra predominantemente en África, produce hematuria y enfermedad granulomatosa de la vejiga, dando lugar a una uropatía obstructiva crónica y hematuria terminal.

El *S. haematobium* predomina en África, pero se ha descrito la enfermedad en Egipto, donde se la descubrió incluso en una momia correspondiente a 2.000 años a. de J. C. y también en Marruecos. Fuera de África se han visto pequeños focos en Irak, Portugal y en América del Sur en Venezuela, República Dominicana, Puerto Rico, Martinica y en Brasil.

#### Ciclo vital:

La esquistosomiasis se transmite por los caracoles de agua dulce que viven en las aguas tranquilas de los ríos tropicales, lagos y diques de regadíos, donde irónicamente han ligado el desarrollo de la agricultura con la expansión de la enfermedad. Los niños son más susceptibles a esta infestación que los adultos; probablemente, por su afición a jugar en aguas encharcadas, se exponen más al contagio.

Las larvas de *Schistosoma* infecciosas nadan en el agua y penetran en la piel humana; en el interior, las larvas producen una vía alternativa de migración por la red vascular periférica, atraviesan los pulmones y se asientan en el sistema venoso pélvico portal, donde evolucionan a esquistosomas adultos, masculinos y femeninos. Las hembras producen cientos de huevos por día, alrededor de los cuales se desarrollan granulomas y fibrosis, las que son las más importantes manifestaciones de la enfermedad. Algunos huevos atraviesan las venas portales, hacia la pared del intestino y la luz del colon y son eliminados por las heces, liberados al agua en forma de huevos o de miracidios que infectan a los caracoles.

Se ignoran los mecanismo por el que alojó un huevo entre los haces musculares de la "momia de los Quilmes".

#### Antracosis

Es una reacción pulmonar de naturaleza no neoplásica, debida a la inhalación de polvo de carbón. Se produce por la inhalación de partículas vehiculizadas por el aire. La cantidad de polvo retenido en el pulmón depende de la concentración del polvo en el ambiente, el tamaño de la partícula (1 a 5 micras), la duración de la exposición y de la eficacia de los mecanismos de depuración. En condiciones normales, siempre existe un pequeño fondo común de macrófagos intraalveolares que aumentan merced al reclutamiento de nuevos macrófagos cuando el polvo alcanza a los espacios alveolares. Sin embargo, la protección ejercida por la fagocitosis de los macrófagos puede ser superada por la gran carga de polvo que se deposita en ciertas exposiciones muy prolongadas o intensas. La solubilidad y citotoxicidad de las partículas, que están influidas en gran medida por su tamaño, modifican la respuesta pulmonar. En general, a menor tamaño es mas posible que aparezcan rápidamente concentraciones tóxicas del agente nocivo en el medio líquido del pulmón.

La antracosis es una enfermedad inofensiva inducida por el carbón que aparece en los mineros, en todos los habitantes de las grandes ciudades y en los fumadores. El pigmento que se inhala es atrapado por los macrófagos alveolares o del intersticio, y luego se acumula en el tejido conectivo por donde discurren los linfáticos o bien en el tejido linfoide organizado que se encuentra a lo largo de los bronquios o en el hilio pulmonar.

En la "momia de los Quilmes" es probable que por habitar en un ambiente en el que se usaba el fuego de carbón, la existencia de abundante humo, permite hallar en los macrófagos pulmonares partículas de antracosis, aun a su corta edad.