



Universidad
Nacional de
Cuyo

R E V I S T A

Volumen 15
número

1

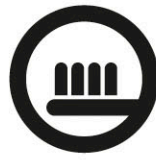2021

ISSN-1667-4243
ISSN-2428-538X
ON LINE

Facultad de
Odontología



UNCUYO
UNIVERSIDAD
NACIONAL DE CUYO

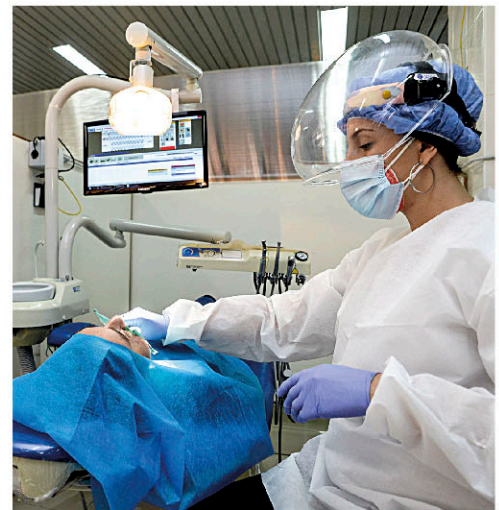
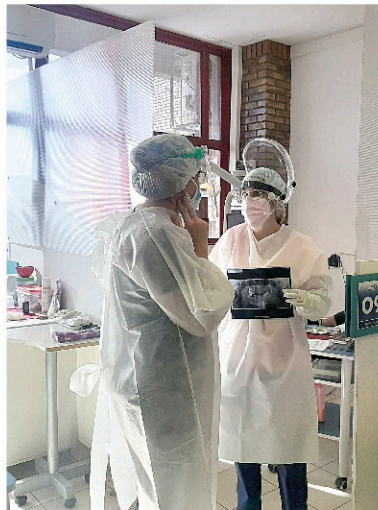
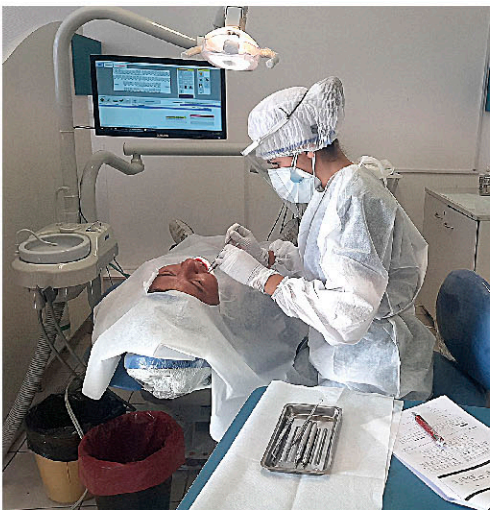
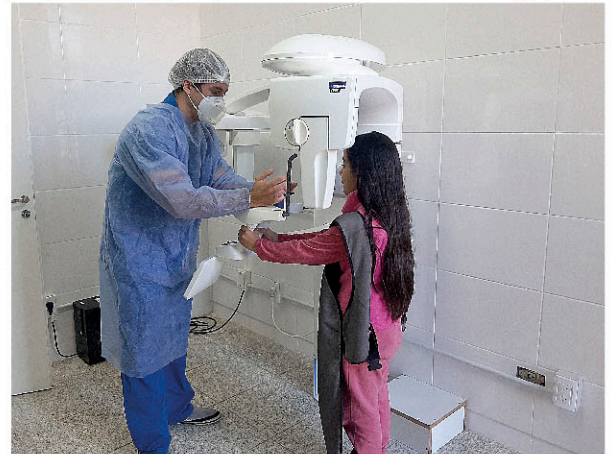FACULTAD DE
ODONTOLOGÍA



La Facultad de Odontología de la UNCUYO abrió sus puertas en contexto de pandemia el día 1 de noviembre de 2020.

Comenzamos a trabajar en forma progresiva, paulatina y segura, sin interrupciones en la tarea diaria de atender las necesidades de nuestros alumnos y de la comunidad.



R E V I S T A

Facultad de Odontología

Volumen 15
número

1

2021

ISSN-1667-4243

ISSN-2428-538X

ON LINE



Universidad Nacional de Cuyo

Autoridades



UNIVERSIDAD NACIONAL DE CUYO

Mendoza, Argentina

Ing. Agr. Daniel Ricardo PIZZI
Rector

Dr. Prof. Jorge Horacio BARÓN
Vicerrector

FACULTAD DE ODONTOLOGÍA

Dra. María del Carmen Patricia DI NASSO
Decana

Prof. Od. Carlos BOSSHARDT
Vicedecano

Esp. Od. Patricia ECHAGARAY
Secretaría Académica

Od. Nicolás MARÓN
Secretaría de Asuntos Estudiantiles

Esp. Od. Laura CALATAYUD
Secretaría de Posgrado

Esp. Od. Graciela GARCÍA CRIMI
Secretaría de Extensión Universitaria

Prof. Od. María Inés BORJAS
Secretaría de Ciencia y Técnica

Od. Nicolás IERVOLINO
Secretaría de Graduados

Esp. Od. Adriana MARRA
Dirección Carrera de Odontología

Od. Carolina TABERNARO
Dirección Tecnicatura Universitaria en Asistencia Odontológica
Dirección Tecnicatura Universitaria en Prótesis Dental

Mgter. Alejandra LÓPEZ
Secretaría General de Administración

Revista de la Facultad de Odontología de la Universidad Nacional de Cuyo

Indexada en Latindex, EBSCO y próximamente en BVS y DIALNE

Publicación sometida a arbitraje nacional y extranjero.

Distribución gratuita semestral.

Comité Editorial

Departamento de Publicaciones de la Facultad de Odontología de la Universidad Nacional de Cuyo, Mendoza, Argentina

Creado por resolución N°31/99

Consejo Asesor presidido por la Prof. Dra. Patricia DI NASSO
Decana de la Facultad de Odontología. UNCuyo. Mendoza. Argentina

Coordinación Editorial
Prof. Od. María Inés BORJAS

COMITÉ ASESOR FACULTAD DE ODONTOLOGÍA

Dra. María del Carmen Patricia DI NASSO
Pacientes Especiales

Dr. Alberto José MARTÍN
Rehabilitación

Dr. Jorge PASCUCCI
Periodoncia

Dra. Adriana POLETO
Diagnóstico por Imágenes

Dra. Elena VUOTO
Odontopediatría

Dr. Walther ZAVALA
Ciencias básicas

Dra. Graciela PEÑA
Endodoncia

PROFESORES EMÉRITOS UNCUYO

Prof. Esp. Carlos PRIGIONE
Dra. Nélica PIZZI DE PARRA

COMITÉ EDITORIAL

Dra. Noemí BORDONI
Universidad de Buenos Aires. Argentina

Dr. Jorge Gamonal ARAVENA
Universidad de Chile, Chile

Dra. Verónica AUSINA
Universidad Católica de Valencia, España

Dra. María del Carmen LÓPEZ JORDI
Universidad de la República, Uruguay

Dr. Roberto Beltrán NEIRA
Universidad Cayetano Heredia, Perú

Esp. Francisco ERASO
Universidad de Indiana, EEUU

GESTIÓN EDITORIAL

Lic. Ester PERETTI
Directora de Biblioteca - Facultad de Odontología

Florencia BERENGUA
Traductora Pública de inglés

Staff

Publicación editada por la Facultad de Odontología de la Universidad Nacional de Cuyo.

Centro Universitario,
Ciudad de Mendoza, Argentina
prensa@fodonto.uncu.edu.ar
Tels. +54 (261) 4135007- Int. 2814
Fax. 4494142

Edición y diagramación:

Teresa Salamunovic
Patricia Calderón
teresalamun@gmail.com

Edición Julio 2021

Queda hecho el depósito que marca la ley 11.723.
Impreso en Argentina
ISSN 1667 - 4243
ISSN- 2422 - 538X
ON LINE

Sumario / Normas para los autores

EDITORIAL	5
ACTUALIZACIÓN	7
Atención odontopediátrica en tiempos de Covid-19 R. Beatriz Esquembre; Marisa N Chade; María Milagros Sarmiento	7
Teatro del COVID-19: escenas de la pandemia en el consultorio Lic. Sergio Julián Sáenz; Lic. Sonia Domingo	24
CASOS CLÍNICOS	28
Osteonecrosis mandibular por uso de agentes antirresortivos. Presentación de un caso clínico Julieta Viadana; Cristina Vega; Mariana Pezzutti; Yanina Palazzolo	28
DOSSIER	32
Estudio descriptivo de la situación epidemiológica de la Facultad de Odontología de la Universidad Nacional de Cuyo Dra. María del Carmen Patricia Di Nasso; Prof. María Inés Borjas; Lic. Daniel Garro López; Od. Emiliano Torres	32
Anomalías dentarias: Fusión dental, abordaje endodóntico Prof. Dra. Graciela Roxana Peña; Esp. Od. María Gimena Reyes; Esp. Od. Alberto Anselmi; Esp. Od. Maira Sol Barrera Borio; Esp. Od. Ana Julieta González; Esp. Od. Alicia Rodríguez	38
Fibroma Osificante Periférico. Revisión de un caso clínico Jacqueline Du Bois Goitia; María Mercedes González	43
Histoplasmosis Oral en un paciente inmunocompetente Od. José María Echevarría	46
Crónica de una epidemia a la sombra de la pandemia. Comunicación de caso clínico Naomy Echeverría; Martina Krause; Federico Ulibarrie; Pablo Cimatti; Geordina Alamo; Carolina Colombo. Asesores: Judith Baudo; Pablo Dorati; Gabriel Lazo	50
INVESTIGACIÓN	55
Análisis estadístico retrospectivo de pacientes con carcinomas en el servicio de estomatología del Centro Odontológico de OSEP durante un periodo de 15 meses Carolina A. Simón; Fabio Sansone; María Sol Puche; Celeste Campagna; Guillermo Caputo	55
La Bibliografía: sus orígenes e importancia Lic. Miriam S. Vargas	60
Biblioteca	62

PUBLICACIÓN:

La revista de la Facultad de Odontología de la Universidad Nacional de Cuyo, Argentina, es una publicación semestral y considera para su publicación comunicaciones originales de interés odontológico y/o áreas afines. Podrás publicar en ella autores nacionales o extranjeros teniendo en cuenta que los conceptos, juicios y opiniones son responsabilidad de los autores y que solo se aceptarán trabajos que no hayan sido publicados con anterioridad en otra revista.

Proceso de revisión: Todo artículo será revisado y evaluado por el comité editorial podrá aceptarlo, enviarlo a una nueva corrección o rechazarlo.

Carácter de la publicación: Se aceptarán artículos en las categorías:

- Investigación
- Actualización
- Casos clínicos
- Institucional.

Aspectos bioéticos: Todos los artículos que involucren estudios con seres humanos, órganos y/o tejidos, deben cumplir con las normas vigentes en el marco de la declaración de Helsinki. Deberán especificar en la metodología la obtención del consentimiento informado de los participantes en el estudio y la aprobación de comité de ética de la institución correspondiente.

Presentación: Los manuscritos serán enviados al departamento de publicaciones de la Facultad de Odontología UNCUYO en formato papel y una copia en CD o enviar por correo electrónico a premsa@fodonto.uncu.edu.ar, deben ser escritos en formato Word, hoja A4, márgenes de 25 ml. Letra Arial 11 o Times New Roman 12, interlineado de 1,5.

Debe contener:

- **Título:** Claro y conciso en Español e Inglés.
- **Autores:** Nombre completo de cada uno de los autores, institución donde se realizó el trabajo, dirección postal, correo electrónico y el grado académico o profesional. Si correspondiera aclarar la fuente de financiamiento y aprobación del comité de bioética. Si existieran coautores deberán consignarse los mismos datos.
- **Abstract o resumen:** No debe tener una extensión mayor a 150 palabras en Español e Inglés destacando objetivos, métodos y conclusiones.
- **Palabras claves:** En Español e inglés no mayor a 5 serán los términos más representativos del trabajo.
- **Estructura:** Los trabajos de investigación deben constar de: Introducción y antecedentes, métodos, resultados, discusión, conclusiones y referencias.

Los artículos de revisión bibliográfica o actualización constarán de: Introducción, revisión, método utilizados para la obtención de datos, desarrollo, discusión, conclusiones y referencias.

La presentación de casos clínicos constará de: Introducción, antecedentes, descripción del caso, discusión, conclusiones y referencias.

- **Ilustraciones:** Los esquemas, gráficos, tablas, dibujos o fotografías deben incluirse en el manuscrito y tener resolución 300 dpi. En formato jpg. O tiff. Deben ser numeradas en forma secuencial y estar citadas en el texto entre paréntesis.
- **Referencias, bibliografía:** Deben citarse a medida que aparecen en el texto con números arábigos entre paréntesis, se presentarán de la siguiente manera:

Revistas: Apellidos, iniciales del nombre, título del artículo, año, volumen, y número de fascículo entre paréntesis, número de página inicial y final.

Libros: Autores del título del libro, número de edición, lugar de edición, editorial, año de publicación.

Capítulos de libro: Autor del capítulo, títulos del capítulo, autores del libro, título del libro, número de edición, lugar de edición, editorial, año de publicación, página inicial y final del capítulo.

Editorial

Transitando la pandemia

Ha pasado más de un año desde que conocimos los primeros casos de COVID-19, producidos por el nuevo coronavirus.

Iniciabamos un camino de nuevas experiencias, teletrabajo, enseñanza en entornos virtuales, atención de paciente de forma remota, suspensión de un sinnúmero de actividades, y una serie de dudas, incertidumbre, angustia, pérdidas cercanas.

Estudiantes, Profesores y Personal de Apoyo Académico se adaptaban a una nueva forma de vivir y convivir.

Finalizamos el 2020 con protocolos, vacunas, distancia social, barbijos, ventilación de espacios, burbujas, etc., etc.

Ha pasado más de un año desde que conocimos los primeros casos de COVID-19, producidos por el nuevo coronavirus.

Este ciclo académico nos encuentra fortalecidos en experiencia, aún con temores, pero animados a seguir adelante en nuestra función docente, estudiantil, asistencial y esencial.

Los Profesores seguimos enseñando, los estudiantes aprendiendo y mantenemos las actividades clínicas asistenciales como eje para lograr las competencias que necesita un estudiante universitario para ejercer su profesión. Convencidos que ese camino debe sostenerse en el tiempo y de acuerdo a la situación epidemiológica actual cambiamos el tamaño de las burbujas, se alternan turnos, se aprovechan los espacios, se nuevo equipamiento. Todas las sugerencias son válidas, todos los aportes son aceptados en un intento de no bajar los brazos, bajar la velocidad de nuestras actividades pero no detenernos.

Ha pasado más de un año desde que conocimos los primeros casos de COVID-19, producidos por el nuevo coronavirus.

¡No nos detenemos, la Facultad de Odontología de la Universidad Nacional de Cuyo en Mendoza, Argentina sigue adelante!

Dra. Patricia DI NASSO
Decana



Editorial

Transiting the pandemic

It has been more than a year since we learned of the first cases of COVID-19, caused by the new coronavirus.

We started a path of new experiences, teleworking, teaching in virtual environments, remote patient care, suspension of countless activities, and a series of doubts, uncertainty, anguish, near losses.

Students, Teachers and Academic Support Personnel adapted to a new way of living and living together.

We end 2020 with protocols, vaccines, social distance, chinstraps, ventilation of spaces, bubbles, etc., etc.

It has been more than a year since we learned of the first cases of COVID-19, caused by the new coronavirus.

This academic cycle finds us strengthened in experience, still with fears, but encouraged to move forward in our teaching, student, care and essential role.

The Professors continue teaching, the students learning and we maintain the clinical assistance activities as the axis to achieve the competencies that a university student needs to practice their profession. Convinced that this path must be sustained over time and according to the current epidemiological situation, we change the size of the bubbles, alternate shifts, take advantage of the spaces, and new equipment. All suggestions are valid, all contributions are accepted in an attempt not to lower our arms, slow down our activities but not stop.

It has been more than a year since we learned of the first cases of COVID-19, caused by the new coronavirus.

We do not stop, the Faculty of Dentistry of the National University of Cuyo in Mendoza, Argentina is moving forward!

Dra. Patricia DI NASSO
Dean



Actualización

Atención odontopediátrica en tiempos de Covid-19

Pediatric dental care in Covid 19 times

AUTORAS

ESP. R. BEATRIZ ESQUEMBRE

Profesora Titular Cátedra de Odontopediatria II, Facultad de Odontología Universidad Nacional de Cuyo. Especialista Odontopediatria. Esp. en Docencia Universitaria. Esp. Ortopedia Maxilar y Ortodoncia.

ESP. MARISA N. CHADE

Profesora Adjunta Cátedra de Odontopediatria II, Facultad de Odontología Universidad Nacional de Cuyo. Especialista Odontopediatria. Esp. en Docencia Universitaria. Esp. Ortopedia Maxilar y Ortodoncia.

OD. MARÍA MILAGROS SARMIENTO

Adscripta de la Cátedra de Odontopediatria Facultad de Odontología Universidad Nacional de Cuyo.

RESUMEN

En esta revisión de publicaciones se describe cómo se ha manifestado y cómo ha impactado el COVID-19 en la población infantil. Estas manifestaciones no difieren en calidad con las de los adultos, pero sí en cantidad y gravedad. La gran cantidad de población infantil asintomática o con síntomas inespecíficos hace que la atención odontológica en niños deba extremar los cuidados para evitar propagación del virus durante la atención.

Se ha confeccionado una guía o protocolo de atención considerando todas las variables analizadas y avaladas, pero se sabe que la única constante es el cambio. El protocolo de bioseguridad debe mantenerse y como se refiere mundialmente, muchas de estas medidas permanecerán en el tiempo. La situación en cada lugar del mundo será variable, pero las medidas no deben descuidarse ya que el SARS-CoV-2 está presente.

Palabras Clave: Odontología. Niños. Bioseguridad. COVID-19. Epidemiología

ABSTRACT

This review of publications describes how COVID-19 has manifested itself and how it has impacted the child population. These manifestations do not differ in quality from those in adults, but they do differ in quantity and severity. The large number of asymptomatic children or children with nonspecific symptoms means that dental assistance in infants must take extreme care to avoid the spread of the virus during their attention.

A care guideline or protocol has been drawn up considering all the variables analyzed and endorsed, but it is known that the only constant is change. The biosecurity protocol must be maintained and as it is referred worldwide, many of these measures will remain in time. The situation in each part of the world will be changeable, but the measures should not be neglected since SARS-CoV-2 is present.

Key Boards: Odontology. Children. Biosecurity. COVID-19. Epidemiology.

Agradecimiento: Por su colaboración en la búsqueda de información a la Licenciada Ester Peretti, Directora Biblioteca "Prof Consulto José Luis Pascual" Facultad de Odontología UNCuyo.

Atención odontopediátrica en tiempos de Covid-19

R. Beatriz Esquembre; Marisa N Chade; María Milagros Sarmiento

INTRODUCCIÓN

El SARS-CoV-2, nombre que le asignó la Organización Mundial de la Salud (OMS) al nuevo virus que hizo su aparición en diciembre de 2019, en la ciudad de Wuhan, China, es el causante de la enfermedad denominada COVID-19, que se ha expandido al planeta entero constituyendo una pandemia. Su manifestación más típica es la enfermedad respiratoria aguda. Sus manifestaciones han sido de diferente grado de intensidad. En un porcentaje bajo pero variable este virus ha causado la muerte de quien lo contrajo.

Las ciencias médicas en su totalidad, y la práctica de la odontología en particular, se han visto profundamente afectadas por esta pandemia.

¿Cómo afecta esta virosis a los niños? ¿En qué porcentaje? ¿Cómo se manifiesta en ellos? ¿Tiene carga viral suficiente como para contagiar? ¿Qué medidas especiales se están tomando en el mundo respecto de la atención odontológica en niños en tiempos de COVID-19? Estos y otros son los interrogantes que llevan a revisar las publicaciones más relevantes de los últimos meses, sabiendo que estas conclusiones siguen siendo modificadas a medida que el mundo científico va conociendo más esta nueva afección.

OBJETIVO

La hipótesis principal de esta revisión es que los niños en su mayoría cursan la enfermedad de manera asintomática o con síntomas muy leves, semejantes a un estado gripal, lo cual puede representar una amenaza para la atención odontológica, en la que deberán extremarse las medidas de protección.

La primera parte del trabajo estará dedicada a publicaciones sobre las generalidades de la enfermedad COVID-19 en niños, y la segunda intentará respon-

der a la pregunta de cómo se plantea la atención odontopediátrica en tiempos de pandemia y pospandemia.

METODOLOGÍA

Se consultaron fuentes de información en distintos formatos como por ejemplo bases de datos: ELSEVIER, EBSCO, PubMed; documentos de organizaciones internacionales: ALOP (Asociación Latinoamericana de Odontología Pediátrica), ADA (American Dental Association), OMS (Organización Mundial de la Salud), CDC (Centers for Disease Control and Prevention); revistas digitales: JAMA pediatrics, Pediatrics; The Lancet; y libros en formato papel.

Estos trabajos respondieron a los criterios de inclusión: COVID19, SARS-CoV-2, niños, recién nacidos y embarazadas, para la primera parte, y se agregó manejo odontológico, práctica en odontopediatría, medidas de bioseguridad para la segunda parte del trabajo.

Se revisó que los estudios tuvieran información sobre COVID-19 en niños, epidemiología, manifestaciones, tratamientos y manejo de la situación odontopediátrica en tiempos de pandemia y pospandemia.

Los estudios provienen de diferentes países del mundo como China, Japón, Estados Unidos, España, Australia, India, Hong Kong, Turquía, Inglaterra, Alemania y Argentina.

RESULTADOS:

- Los niños contraen la enfermedad en su mayoría por contacto cercano con familiares
- En las investigaciones consultadas hay diferencias en los hallazgos en la relación carga viral-edad
- Se han reportado casos de neumonías graves causadas por SARS-CoV-2 en niños, pero en bajos porcentajes.

- Se describe un síndrome de inflamación multiorgánica asociada a COVID19 en niños de Estados Unidos.

- La recomendación actual para la odontopediatría es "Utilizar teleodontología siempre que sea posible".

- La atención en las clínicas de niños debe limitarse a urgencias y en tales casos, durante el desarrollo de las prácticas dentales deben seguirse todas las medidas de bioseguridad dispuestas por los entes gubernamentales.

RESULTADOS COVID-19 EN NIÑOS

Siguiendo el objetivo principal de este trabajo, la introducción al tema de COVID-19 en niños se hará describiendo las características epidemiológicas de COVID-19, provocado por el SARS-CoV-2. Los coronavirus humanos son virus del orden Nidovirales, familia Coronaviridae, géneros alfa y beta coronavirus. El emergente SARS-CoV-2 es un Betacoronavirus (Hong, Wang, Chung, & Chen, 2020).

El beta coronavirus SARS-CoV-2 es semejante a los betacoronavirus SARS-CoV y

MERS-CoV, explorados en 2002 y 2012 respectivamente, los tres son causantes de enfermedades respiratorias agudas más severas que las que provocan los otros coronavirus humanos.

La similitud de la secuencia de nucleótidos entre SARS-CoV-2 y MERS-CoV es del 50%, y entre SARS-CoV-2 y SARS-CoV es del 79%. SARS-CoV-2 se propaga más rápido que los otros dos (Xu, y otros, 2020) (Lamarou, Attic-Bitach, Martinovic, Leurez-Ville, & Ville, 2020) (Peng, y otros, 2020).

Al igual que su antecesor SARS-CoV, el SARS-CoV-2 puede unirse mediante su proteína S a la enzima convertidora de angiotensina humana 2 (ACE2).

Su característica particular es ser alta-

Atención odontopediátrica en tiempos de Covid-19

R. Beatriz Esquembre; Marisa N Chade; María Milagros Sarmiento

mente transmisible por gotas de fluidos respiratorios, por lo que el total de la población humana es susceptible al contagio (a través de la tos, estornudos, inhalación de gotas) (Peng, y otros, 2020).

La transmisión también se da por contacto con mucosas nasales, orales y oculares. Si bien la enfermedad no incluye frecuentemente manifestaciones oculares, la exposición ocular es una vía frecuente de ingreso del virus al organismo (Peng, y otros, 2020) (Xu, y otros, 2020). Al respecto, se ha informado de manifestaciones oculares en un estudio realizado en 27 niños en Italia, con RT-PCR positivo. Se advirtió una conjuntivitis viral leve (en el 15% de estos niños) y se detectó presencia de virus en lágrimas en tres pacientes, en la primera toma (Valente, y otros, 2020).

La generación de aerosoles en los procedimientos médicos y odontológicos es otra vía de transmisión muy importante, que aún sigue en estudio (Peng, y otros, 2020) (Manjeet, D'Mello, Singh, & Srivastava, 2020). No se termina de aceptar la transmisión por permanencia del virus activo en el aire, pero hay evidencias de esta forma de contagio: cuando las gotas de fluidos respiratorios se evaporan, el virus podría ser transportado por metros y decenas de metros por el flujo de aire en ambientes cerrados. (Morawska & Cao, 2020) (Al Huraimel, Alhosani, Kunhabdulla, & Stietiya, 2020).

Otra vía de contagio confirmada es a través del contacto con fómites, superficies inertes en las que el virus puede estar activo por horas, y en algunos casos por días, y que al contactarlas se lo transporta hasta tomar contacto con las mucosas nasales, oculares o bucales (Peng, y otros, 2020).

Se ha encontrado presencia de virus en heces, pero la ruta fecal oral no ha sido aún confirmada (Wu, y otros, 2020) (Peng, y otros, 2020) (Xiao, Tang,

Zheng, Liu, Li, & Shan, 2020).

Todos los estudios confirman que la ACE 2 es la principal receptora del virus que permite el ingreso a las células humanas, y se ha encontrado una altísima expresión de ACE 2 en células de la lengua y otras mucosas orales, lo que transforma a la cavidad bucal en una alta vía de contagio (Xu, y otros, 2020). Otros tejidos del organismo con expresión de ACE 2 son: las células epiteliales nasales y olfativas, las células alveolares tipo II de pulmón, las glándulas salivales (Peng, y otros, 2020), esófago, riñón, íleon y colon (Xu, y otros, 2020) (Matheson & Lehner, 2020).

Se está analizando la participación de otras proteínas que permiten la entrada de célula SARS-CoV-2, incluida la neuropilina1 (NRP1). No está claro cómo NRP1 promueve la entrada celular, pero puede aumentar aún más los tipos de células infectadas (Matheson & Lehner, 2020).

Se han reportado infecciones maternas y de recién nacidos. La presencia de virus en los recién nacidos podría estar más en relación al contacto íntimo del bebé con su madre que a una transmisión vertical intrauterina. Se está trabajando para determinar si hay posibilidad de transmisión vertical (Zeng, y otros, 2020). Hay evidencias a favor y en contra de la hipótesis de la transmisión vertical de madre a hijo (Lamarou, Attic-Bitach, Martinovic, Leurez-Ville, & Ville, 2020) (Yang, Liu, Li, & Zhao, 2020). No se encontraron células con receptores ACE2 en placenta, pero sí se encontró aumentada la cantidad de IGM para SARS-CoV-2 en fetos de madres COVID positivo. Las muestras de líquido amniótico, sangre del cordón umbilical y leche materna de madres infectadas dieron negativas para SARS-CoV-2. Con las pruebas actuales se tiende a pensar más en contagio perinatal por la cercanía con la madre o en contagio durante el parto por la presencia de virus en

heces maternas (Yang, Liu, Li, & Zhao, 2020) (Lamarou, Attic-Bitach, Martinovic, Leurez-Ville, & Ville, 2020).

El período clásico de manifestación de la enfermedad va de 3 a 7 días, pero hay reportes de 1 día hasta 14 días. Y en los últimos meses aparecieron casos de 21 días de período de incubación (Peng, y otros, 2020) (Mallineni, y otros, 2020). En estudios realizados con niños hay contradicciones en cuanto a su carga viral. Algunos trabajos encontraron baja carga viral, y afirmaron que los niños detectados positivos para la enfermedad fueron contagiados por adultos, pero no fueron ellos mismos causa de otros contagios (Lee & Razka, 2020). Otro estudio en 47 niños alemanes encontró que la carga viral en niños es igual a la de los adultos. Aunque no desarrollan los síntomas de la enfermedad, o lo hacen de forma leve, pueden contagiar tanto como un adulto (Jones, y otros, 2020). Otro estudio publicado en JAMA pediatrics obtuvo diferentes conclusiones. Detectó que la carga viral en la zona nasal y faríngea en niños menores de 5 años, internados por COVID-19 dio mucho más alta que en niños de 5 a 17 años y que en adultos. Este estudio fue realizado en una población de 145 pacientes. Se necesitan más evidencias para hacer conclusiones, pero estos resultados harían pensar en que los niños más pequeños tienen mayor posibilidad de transmitir el virus (Heald-Sargent, y otros, 2020).

CARACTERÍSTICAS CLÍNICAS DE LA ENFERMEDAD EN NIÑOS:

Los niños con COVID-19 pueden ser asintomáticos o presentar fiebre, tos seca, fatiga, y síntomas respiratorios superiores, incluyendo congestión nasal y mucosidad. En algunos pacientes se manifestaron síntomas gastrointestinales, tales como malestar, náuseas, vómitos y diarrea. (Hong, Wang, Chung, & Chen, 2020) (Yang, Liu, Li, & Zhao, 2020) (Ma-

Atención odontopediátrica en tiempos de Covid-19

R. Beatriz Esquembre; Marisa N Chade; María Milagros Sarmiento

llineni, y otros, 2020). Algunos estudios determinaron que el 90 % de la población infantil cursa la enfermedad de forma asintomática (Mallineni, y otros, 2020) (OMS, 2020) y que los casos que se reportaron o que tuvieron complicaciones están relacionados a patologías preexistentes (Wu, y otros, 2020).

Similares conclusiones se obtuvieron en un trabajo publicado en *Pediatrics*, en Julio 2020. Sobre 74 pacientes niños con diagnóstico de COVID19, sólo 44 (59,42%) presentaron síntomas. Los demás fueron diagnosticados por haber tenido contacto directo con familiares adultos que presentaron la enfermedad. De los 44 sintomáticos, el 32,4% presentó tos, el 27,03% presentó fiebre, y un 45,95% presentó comorbilidad con otros virus respiratorios, demostrado al hacer las pruebas de ARN viral (Wu, y otros, 2020). Otros síntomas que se detectaron en estos niños fueron: cefalea, fatiga, anorexia, diarrea, disnea, congestión, expectoración; y, menos frecuente: faringalgia, mareos y mialgia. De este estudio el único caso severo correspondió a un varón de 13 años con antecedente de obesidad (Wu, y otros, 2020).

En un estudio retrospectivo realizado en China se compararon síntomas y alteraciones en los estudios complementarios entre niños menores de 5 años, internados por neumonía provocada por COVID-19 y por influenza A (Xhin Li, y otros, 2020). Se comprobó que los niños con COVID-19 presentaban síntomas más leves (tos, fiebre, síntomas gastrointestinales) que los internados por gripe A; y además los pacientes con COVID-19 presentaron valores de neutrófilos, proteína C reactiva y procalcitonina, más cercanos a los normales, comparados con los enfermos de influenza A (Li, Guo, Cao, Li, & Guo, 2020).

Hay publicaciones varias que muestran signos y síntomas de COVID-19 más leves en niños que en adultos, aun perte-

neciendo al mismo brote (Li, Guo, Cao, Li, & Guo, 2020). Los estudios epidemiológicos muestran que 43 de 99 adultos infectados con SARSCoV-2 tienen diferentes grados de función hepática anormal, que puede deberse a disfunción de las células del conducto biliar y otras razones, más que al daño directo de los hepatocitos. Estas alteraciones hepáticas no se han manifestado en niños (Li, Guo, Cao, Li, & Guo, 2020).

En general las publicaciones coinciden en afirmar que los niños que presentaron mayor gravedad en manifestaciones de COVID-19 son los que tienen patologías de base, por lo que se sugiere resguardar más a estos niños para evitar el contagio (Yang, Liu, Li, & Zhao, 2020).

Algunos estudios afirman que un 1% de la población infantil ha manifestado síntomas de COVID. Algunos niños concurren a la consulta médica por otras patologías y dieron positivo, como hallazgo, al test de COVID-19 (Diercks, Park, Myers, & Kwolek, 2020).

La OMS definió una patología asociada a COVID-19, llamada "Síndrome inflamatorio multisistémico", que se describe en Europa y Estados Unidos, en niños que presentaron síntomas similares a la enfermedad de Kawasaki y al síndrome de shock tóxico. La OMS hace una descripción preliminar de este síndrome, pero necesita recolectar más datos para definirlo. Los pacientes que se incluyeron en este síndrome tienen edad de 0 a 19 años, con fiebre por más de 3 días, rash mucocútaneo o conjuntivitis no purulenta, características de disfunción miocárdica, valvulitis o anomalías coronarias, evidencias de coagulopatías y problemas digestivos agudos. Siempre acompañado de marcadores elevados de inflamación (Proteína C reactiva, procalcitonina, eritrosedimentación). Sin evidencia de causa bacteriana, o sepsis por estafilococos o estreptococos. Y evidencia de infección COVID-19, demostrada en una RT-PCR positiva, o

contacto cercano con paciente positivo para COVID-19 (OMS, 2020).

Las manifestaciones del coronavirus SARS-CoV-2 en neonatos también han sido variadas pero muy leves en general. Hay un estudio de 33 neonatos nacidos de madres infectadas con COVID-19, en Wuhan, China. De estos 33 neonatos, 3 presentaron la enfermedad apenas nacieron. Estos tres neonatos presentaron test de PCR positivo en los días 2 y 4, y se negativizaron entre el día 6 y 7. Sus síntomas fueron letargo y dificultad respiratoria. Los tres mostraron signos de neumonía en sus tomografías de pulmón. Todos evolucionaron favorablemente. No se registraron muertes (Zeng, y otros, 2020).

PORQUÉ COVID-19 ES MÁS LEVE EN NIÑOS

Según Yun Li y otros autores, los síntomas de los niños infectados con SARS-CoV-2 son leves. Esto puede ser una característica de la enfermedad en niños. Incluso se presentan muchos casos de niños asintomáticos. Según los datos epidemiológicos actuales, la tasa de infección de SARS-CoV-2 en niños es baja. Los estudios han demostrado que el SARS-CoV-2 tiene un receptor de unión y propiedades de unión similares al SARS-CoV, es decir, la proteína S del coronavirus, la cual se une a una proteína del receptor del huésped, lo que permite que el virus invada e infecte al huésped. Los estudios han demostrado que la enzima convertidora de angiotensina-2 (ACE2) es la proteína receptora de la proteína S, que proporciona evidencia de infección humana por SARS-CoV-2. Se sabe que más del 80% de la ACE2 en el pulmón se distribuye en la superficie de las células epiteliales alveolares tipo II (AT2). ACE2 es necesario para que SARS-CoV-2 ingrese a las células, ya que se comporta como receptor de la proteína S (Li, Guo, Cao, Li, & Guo, 2020).

Atención odontopediátrica en tiempos de Covid-19

R. Beatriz Esquembre; Marisa N Chade; María Milagros Sarmiento

La razón de la baja respuesta de los niños al SARS-CoV-2 puede estar relacionada con el desarrollo imperfecto y la función de la proteína ACE2. La respuesta intracelular inducida por ACE2 en las células epiteliales alveolares de los niños es menor que la de los adultos. Además, también puede estar relacionado con el desarrollo inmune inmaduro y por lo tanto imperfecto de los niños y por esa causa el bajo nivel de respuesta inmune adaptativa. Los síntomas de COVID-19 en los niños son leves, lo que puede estar relacionado con una respuesta inflamatoria reducida porque el sistema inmune en los niños está menos desarrollado (Brodin, 2020) (Da Silva Vilelas, 2020). Hay otra hipótesis acerca de la manifestación más leve del coronavirus en niños. Según Keles, la respuesta a la infección por SARS-CoV-2 en niños y jóvenes estaría relacionada a la alta tasa metabólica presente en niños, alto nivel de estrés oxidativo sumado a alta capacidad antioxidante. Esta capacidad antioxidante es la que disminuye en las personas mayores (Keles, 2020).

Además, los niños son susceptibles a una variedad de virus, como virus de la gripe, virus de la parainfluenza, adenovirus, virus respiratorios sincitiales y rinovirus. El estudio de Q. Wu encontró comorbilidad con otros virus respiratorios en un 45,95% de niños que dieron positivo al test de COVID-19 (Wu, y otros, 2020). Los anticuerpos producidos después de la infección pueden reaccionar de forma cruzada con los coronavirus para proporcionar cierta protección. Se necesitan más estudios para confirmar si estos hallazgos conducen a diferencias en las manifestaciones clínicas de niños y adultos infectados, porque probablemente todavía existen mecanismos inexplorados. En vista del hecho de que la infección por SARS-CoV-2 ha causado serios daños sociales y efectos adversos y ha afectado gravemente la vida normal de las personas,

la detección temprana, el diagnóstico y el tratamiento oportuno es una tarea urgente en la actualidad (Li, Guo, Cao, Li, & Guo, 2020) (Yang, Liu, Li, & Zhao, 2020).

Hay una clasificación clínica de COVID-19: Según sus manifestaciones se divide en cuatro tipos: (a) Infección asintomática (infección recesiva): la prueba de etiología SARS-CoV-2 es positiva, pero no hay síntomas clínicos correspondientes y el examen por imágenes es normal. (b) Infección aguda del tracto respiratorio superior: solo se observan fiebre, tos, dolor faríngeo, obstrucción nasal, fatiga, dolor de cabeza, mialgia o molestias. No hay manifestación de neumonía en la TC de pulmón. (c) Neumonía leve: con o sin fiebre y acompañada de síntomas respiratorios como tos. El examen de imágenes de tórax muestra manifestaciones de neumonía, pero no alcanza el umbral de la neumonía grave. (d) Neumonía grave: cualquiera de los siguientes signos: (I) aumento de la frecuencia respiratoria: $RR \geq 70$ veces/min en menores de 1 año o $RR \geq 50$ veces/min en 1 año de edad, excluyendo los efectos de la fiebre y el llanto; (II) saturación de oxígeno $<92\%$; (III) manifestaciones de anoxia: respiración auxiliar (gemidos), cianosis y apnea intermitente, (IV) alteración de la conciencia: somnolencia, coma y convulsiones; y (V) rechazo de alimentos o dificultad de alimentación y signos de deshidratación. (e) Niños en estado crítico: aquellos que cumplen con una de las siguientes condiciones y necesitan monitoreo y tratamiento en la UCI: (I) insuficiencia respiratoria con ventilación mecánica; (II) shock; y (III) combinación con otras fallas orgánicas (Li, Guo, Cao, Li, & Guo, 2020) (Wu, y otros, 2020).

DIAGNÓSTICO DE CORONAVIRUS EN NIÑOS

La detección de ácido nucleico viral RT-PCR (reacción en cadena de la po-

limerasa de transcripción inversa con fluorescencia en tiempo real, del ácido nucleico de SARS-CoV2) sigue siendo el mejor método de diagnóstico, pero los médicos deben realizar una verificación cruzada de acuerdo con las manifestaciones clínicas y las imágenes de TC (tomografía computada) de tórax para mejorar la precisión del diagnóstico (Li, Guo, Cao, Li, & Guo, 2020). La prueba de RT-PCR se hace a partir de hisopado faríngeo y nasal y requiere personal calificado para tomar las muestras, como de la colaboración del paciente. Esto último se dificulta en niños pequeños, y se requiere de más personal para ayudar a contenerlos y sostenerlos durante el procedimiento (See, y otros, 2020). La prueba de ácido nucleico viral es de alta especificidad, pero la baja sensibilidad y los altos requisitos técnicos, sumado a los cambios en la enfermedad de los portadores de patógenos pueden limitar la eficiencia de la prueba de ácido nucleico. Los estudios han demostrado que la infección puede limitarse al tracto respiratorio inferior. Las muestras de hisopado de diagnóstico, que se obtienen del tracto respiratorio superior, pueden ser negativas estando presentes los hallazgos típicos de la enfermedad en la TC de tórax. Hay que considerar que los resultados falsos negativos pueden ser causados por el método de recolección incorrecto y el largo tiempo de almacenamiento (degradación del ácido nucleico viral).

El diagnóstico sospechoso de niños infectados con SARS-CoV-2 requiere una clara epidemiología, que incluye (a) los viajes dentro de los 14 días antes del inicio de la enfermedad (esto no se considera actualmente por las restricciones de circulación) (b) antecedentes de contacto con personas infectadas con SARS-CoV-2 (la prueba de ácido nucleico es positiva) dentro de los 14 días anteriores al inicio de la enfermedad; (c) contacto con pacientes con fiebre

Atención odontopediátrica en tiempos de Covid-19

R. Beatriz Esquembre; Marisa N Chade; María Milagros Sarmiento

o síntomas respiratorios; (d) ocurrencia de agrupamiento. Estos antecedentes sumados a la presencia de dos de las tres manifestaciones típicas: (a) fiebre y/o síntomas respiratorios; (b) el examen temprano de imágenes de tórax mostrando múltiples sombras de parches pequeños y cambios intersticiales en el pulmón, que luego se convierten en múltiples sombras de vidrio esmerilado y/o sombras infiltrantes en ambos pulmones; (c) el número total de glóbulos blancos en la etapa temprana de la enfermedad normal o disminuido, o disminución del recuento de linfocitos. Los casos confirmados deben haber cumplido una de las dos condiciones: (a) el ácido nucleico de la prueba SARS-CoV-2 en muestras respiratorias o de sangre es positivo; (b) la secuenciación del gen viral de las muestras respiratorias o de sangre es altamente homóloga con el SARS-CoV-2. Estos cambios definen el diagnóstico de infecciones por SARS-CoV-2 en niños, aunque un pequeño número de casos deben evaluarse más en función de la dinámica clínica (Li, Guo, Cao, Li, & Guo, 2020).

Si bien la prueba de PCR sigue siendo lo más confiable es frecuente encontrar falsos negativos en niños, con necesidad de repetir las tomas, considerando que es más difícil obtener tomas de hisopados en niños si no prestan colaboración, como ya se mencionó (Yang, Liu, Li, & Zhao, 2020). Dado que en algunos casos la prueba PCR dio positiva y luego negativa, se considera que para el diagnóstico certero de ausencia de enfermedad serían necesarias tres pruebas negativas (See, y otros, 2020).

TRATAMIENTOS APLICADOS EN NIÑOS
La eficacia de las drogas antivirales en niños es incierta y los antimicrobianos sólo se usan si hay una patología microbiana asociada (Hong, Wang, Chung, & Chen, 2020).

En algunos casos se ha usado interferón, y antimicrobianos, pero sólo si hay

patología asociada (Li, Guo, Cao, Li, & Guo, 2020). Hay un estudio que demostró que el interferón dio muy buenos resultados en niños con neumonías leves, pero no es concluyente (Peng, y otros, 2020) (Wu, y otros, 2020).

En términos de tratamiento: la vacuna SARS-CoV-2 todavía está en desarrollo, y actualmente no existe un medicamento específico. Por lo tanto, y al igual que en adultos, el tratamiento está dirigido principalmente al tratamiento sintomático y de apoyo, a mantener el ambiente interno estable y la frecuencia respiratoria del paciente; y al uso de oxigenoterapia según la afección (Wu, y otros, 2020) (Li, Guo, Cao, Li, & Guo, 2020). Hay que considerar que, al principio de esta enfermedad, al desconocer el comportamiento del virus, se medicó en exceso con corticoides y antibióticos de amplio espectro a niños en China, y el resultado fue desfavorable (Yang, Liu, Li, & Zhao, 2020).

En el tratamiento sintomático juega un rol importante el uso de antitérmicos. Se sabe actualmente que tanto paracetamol como ibuprofeno pueden ser usados como analgésicos y antitérmicos, si bien los primeros estudios desaconsejaban el uso de ibuprofeno (Day, 2020). Sin embargo, no hay seguridad de que los AINES en general no tengan algún efecto indeseable, como enmascarar los síntomas de la enfermedad (Torjesen, 2020).

Un grupo de investigadores argentinos ha publicado una investigación sobre el uso de ibuprofeno hidrosoluble para nebulizar. Esta forma de aplicación, que ha sido probada en otras enfermedades del tracto respiratorio tanto en niños como en adultos, permite una alta concentración de droga en pulmones, con efectos bactericidas y virucidas, por la molécula de Na-ibuprofenato, además de su efecto antiinflamatorio. Si bien necesita investigación adicional, su uso parece prometedor en pacientes con

COVID-19, con síntomas moderados o severos (García, Porta, Alasino, Muñoz, & Beltramo, 2020).

ATENCIÓN ODONTOLÓGICA DURANTE LA PANDEMIA

Como es de público conocimiento algunas actividades dentales, incluso las de tipo educativo, han debido cerrar a nivel mundial y otras han reducido sus prácticas por ser la odontología una de las profesiones consideradas de "riesgo muy alto de exposición", definida así por la OSHA (Administración de Seguridad y Salud Ocupacional) y la mayoría de las investigaciones (OSHA.gov, 2020) (Meng, Hua, & Bian, 2020). La situación se está extendiendo y, como es de suponer, se debió comenzar a retomar funciones, lo que exige capacitarse (NOR-MSAL-ANEXI.COVID-2019-1.11, 2020).

La Asociación Dental Americana reconoció que, a partir del 1 de mayo de 2020, el Centro para el Control de Enfermedades (CDC) recomendó el aplazamiento de procedimientos electivos, cirugías y odontología no urgente (ADA. Return to Work Interim, 2020) (NOR-MSAL-ANEXI.COVID-2019-1.11, 2020).

En este contexto y en medio de esta pandemia que sorprendió a toda la humanidad, las consideraciones éticas y el juicio profesional, juegan un rol fundamental cuando se habla de atención odontológica. Se pone en juego el bienestar de todos los participantes, sean estos pacientes, profesionales, personal y público en general. Las organizaciones de gobierno como la OMS han aliviado, en parte, a los responsables al exhortar a realizar solo atención de urgencias (Casamassimo, Townsend, & Litch, 2020) (Dave, Seoudi, & Couthard, 2020), pero es un tema del que los profesionales son protagonistas y tienen que participar en la toma de decisiones. La situación no es fácil, pero los ámbitos que ofrecen salud bucal no pueden sus-

Atención odontopediátrica en tiempos de Covid-19

R. Beatriz Esquembre; Marisa N Chade; María Milagros Sarmiento

penden su práctica dental de forma permanente, no sólo por las repercusiones económicas que la suspensión de dicha práctica pueda ocasionar, sino porque causará angustia en la población que podría sentir la necesidad de recurrir a personas poco diligentes, no calificadas para resolver sus problemas odontológicos (Ghai, 2020).

Al volver a desarrollar las prácticas dentales, en todas sus variantes, se deben manejar los tiempos, la forma y las circunstancias. Se deben conocer las necesidades de todos los intervinientes y la incidencia de casos de COVID-19 en cada región, es decir, la fase de la enfermedad que como sociedad se está cursando (Mallineni, y otros, 2020). También se debe estar al tanto de las posibilidades de adquirir los insumos necesarios para el cuidado del personal de atención médico dental (DHCP) (CDC. Guidance for Dental Settings, 2020). Sin el equipo apropiado no se puede realizar atención odontológica.

La capacitación y actualización con respecto a esta enfermedad, es fundamental. El conocimiento mundial va evolucionando y las medidas y recomendaciones probablemente se vayan modificando.

Por todo esto, el regreso a las prácticas estomatológicas exige a todos los responsables la capacitación correspondiente para actuar con prudencia y adoptar las medidas necesarias para evitar ser instrumentos de propagación del virus (Martins-Filho, y otros, 2020). Los riesgos son muchos y combatirlos exige un costo alto que deberá manejarse para no afectar únicamente a los pacientes (Ghai, 2020) (NOR-MSAL-ANEXXI.COVID2019-1.11, 2020).

Como se mencionó, durante esta pandemia la práctica dental ha sido impactada significativamente y, por ende, la enseñanza de la misma en las instituciones educativas. Todos los que intervinieron de una manera u otra en el ejer-

cicio de esta profesión, se enfrentan a un alto riesgo de contraer coronavirus ya que el distanciamiento social, que es una de las principales maneras de prevenir el contagio, no puede mantenerse al tratar a un paciente (Casamassimo, Townsend, & Litch, 2020). Entender esta situación y actuar con responsabilidad y criterio, sitúa a los odontólogos en un papel importante en la prevención de la transmisión de COVID-19 (Peng, y otros, 2020) (Martins-Filho, y otros, 2020).

Con respecto a las instituciones educativas es importante destacar y valorar que este tiempo de confinamiento ha sido muy bien utilizado ya que todo el recurso humano involucrado ha colaborado muy eficazmente. Las actividades se han desarrollado a través de las TIC y, con la modalidad a distancia, se ha trabajado en el autoaprendizaje y capacitación para mejorar en lo personal y colaborativo en todos los niveles. Las posibilidades que hoy están al alcance de todos, a través de la tecnología, son infinitas y se han aprovechado con gran éxito (FOUNCuyo. Novedades con respecto al COVID19, 2020). La forma de retomar el desarrollo de las actividades presenciales y clínicas sigue siendo el gran interrogante (Meng, Hua, & Bian, 2020).

Es importante mencionar que hay pacientes que no comprenden aún el papel relevante de los odontólogos en la prevención de COVID-19 (Consejo General de Dentistas de España, 2020). Una encuesta transversal piloto realizada en un grupo de egipcios acerca de la conciencia sobre COVID-19 y la percepción del papel de los dentistas en esta pandemia, demostró el conocimiento de la enfermedad y sus vías de transmisión, pero en cuanto a "La percepción de los participantes sobre el papel de los dentistas en la prevención de COVID-19 fue pobre" (Ahmed, Shehata, & Elheeny, 2020).

La transmisión de agentes infecciosos o infección cruzada entre pacientes y personal de la salud ha sido siempre una preocupación en el ámbito odontológico por lo que hoy, más que nunca, deben extremarse los cuidados para evitar este problema (Mallineni, y otros, 2020). Esto es de gran importancia tal como lo mencionan documentos elaborados en algunas provincias de Argentina por las instituciones gubernamentales y educativas: "Al minimizar el riesgo y la posibilidad de infecciones cruzadas se evitarán mayores contagios, en el contexto actual, sin desatender las emergencias odontológicas" (Recomendaciones para la atención odontológica en situación de pandemia y pospandemia por SARS-COV-2, 2020)¹ (NOR-MSAL-ANEXXI.COVID-2019-1.11, 2020).

Los riesgos son enormes ya que, en el ámbito odontológico, pueden darse: la vía directa de transmisión de contagio para el SARS-CoV-2, por gotitas, tos, estornudos o contacto directo con la mucosa; la indirecta por contaminación de superficies y fómites donde puede permanecer hasta días; y la transmisión por la aerolización ya que el virus puede permanecer en el aire, viable e infeccioso durante horas (Manjeet, D'Mello, Singh, & Srivastava, 2020) (Santarpia, y otros, 2020) (OMS. Vías de transmisión del virus de la COVID-19, 2020) (van Doremalen, y otros, 2020).

La elevada posibilidad de contagio en los consultorios odontológicos por la presencia de microorganismos en el aire, producto de la aerolización (AGP) es una preocupación de larga data. Todo ello por el uso de la jeringa triple, de instrumental rotatorio de alta velocidad, de pieza de mano de baja velocidad de tipo neumático (las eléctricas no generan aerosoles); y por el uso de ultrasonido. (Cleveland, y otros, 2016) (Kobza, Pastuszka, & Bragoszewska, 2018) (NOR-MSAL-ANEXXI.COVID-2019-1.11, 2020).

Atención odontopediátrica en tiempos de Covid-19

R. Beatriz Esquembre; Marisa N Chade; María Milagros Sarmiento

En este contexto e incluso fuera del ambiente odontológico, autores como Morawska, L. y Cao, J. y Peng, X., Xu, X., Li, Y. et al. consideran que resulta desconcertante que, con toda la experiencia y evidencia actualmente disponible, las autoridades todavía no reconozcan que el aire sea una vía de transmisión (Morawska & Cao, 2020) (Peng, y otros, 2020) (France24, 2020).

En un experimento realizado en Inglaterra sobre "...dispersión de luz láser en el que se visualizan las gotas generadas por el habla y sus trayectorias", se demostró que al hablar se expelen gotas diminutas de saliva (gotas de Flügge) que "...pueden deshidratarse y permanecer en el aire, donde se comportan como un aerosol y, por lo tanto, expanden la extensión espacial de las partículas infecciosas emitidas" (Massachusetts Medical Society, 2020)

Khaled Al Huramei et al. comentan que aunque hay muchas situaciones que hacen pensar que el SARS-CoV-2 se transmite por aire, aún no hay evidencia científica para afirmarlo (Al Huraimel, Alhosani, Kunhabdulla, & Stietiya, 2020).

Muchos trabajos sostienen que los procedimientos dentales que generan aerosoles dejan a los profesionales de la salud oral y a sus equipos, en situación de muy alto riesgo (Tran, Cimon, Severn, Pessoa-Silva, & Conly, 2012) ya que por la generación de aerosoles, los ambientes dentales podrían presentar algunas de sus superficies contaminadas, como el sillón dental, la salivadera, las perillas, el espejo y/o el instrumental (Banerjee, Ghosh, Zahir, & Kundu, 2020).

Tampoco hay certeza absoluta de cuánto tiempo puede persistir el virus del SARS-CoV2 en el aire o en las superficies. Se sabe que la viabilidad del

mismo puede variar según el tipo de material sobre el que se deposite (Martins-Filho, y otros, 2020) desde 72 horas hasta 7 o 9 días (Kampf G., Todt D., & Steinmann E., 2020) (van Doremalen, y otros, 2020), por ello todas las superficies de la clínica deben desinfectarse con los químicos recomendados para eliminarlo (Ranganathan & Smitha, 2020) (Stability of SARS-CoV-2 in different environmental conditions, 2020). Los desinfectantes sugeridos son el hipoclorito de sodio (1000 ppm o 0.1% para superficies y 10,000 ppm o 1% para derrames de sangre), 0,5% de peróxido de hidrógeno, 62-71% de etanol y compuestos de amonio fenólico y cuaternario (Fallahi, Keyhan, Zandian, Kim, & Cheshmi, 2020).

ATENCIÓN EN ODONTOPEDIATRÍA

En cuanto al tema específico de la atención de niños, la Asociación de Odontología Pediátrica (AAPD) sostiene que debería dilatarse su atención siempre que sea posible (Dave, Shah, & Chari, 2020). Por las características con las que esta enfermedad se presenta en niños, todos los no diagnosticados deben considerarse portadores asintomáticos de COVID-19 (Jayaraman, y otros, 2020) como se explicó en la primera parte de esta revisión.

Para los profesionales de la salud especializados en odontología pediátrica, el "gold standard" siempre ha sido la prevención de la salud bucal de los niños (Luzzi, Ierardo, Bossù, & Polimeni, 2020). Esto es aún más cierto en tiempos de emergencia sanitaria como la que se está atravesando actualmente, en la que la OMS declaró pandemia de COVID-19 (OMS declara pandemia al Coronavirus, 2020).

Corresponde actuar como si todos los pacientes niños y sus acompañantes

fueran portadores potenciales de SARS-CoV-2, no sólo por el período largo de incubación de esta enfermedad (2-14 días) (Huang, y otros, 2020), sino también, como se explicó en la primera parte de este trabajo, porque los pequeños pueden ser asintomáticos o presentar síntomas leves e inespecíficos (Mallineni, y otros, 2020) (Ilyas, Agel, Mitchell, & Sood, 2020).

Es preciso adoptar las precauciones recomendadas a nivel universal de modo habitual en las prácticas dentales para evitar la transmisión del virus a los niños, así como la transmisión de virus desde niños infectados hacia profesionales de la salud. Se indica, incluso, utilizar listas de verificación de prevención de infecciones, que incluyen medidas administrativas, de educación y de capacitación (Smales & Samaranyake, 2003) con el fin de evaluar el desarrollo de las prácticas dentales realizadas (CDC. Listas de verificación, 2020).

Debe considerarse, además, que la OMS ha descrito seis fases diferentes para las pandemias por lo que es esencial seguir las pautas locales actualizadas (OMS. Descripciones de la fase pandémica., 2020).

EL ROL DE LAS TIC DURANTE LA PANDEMIA

A raíz de la suspensión de los servicios dentales y con el fin de cumplir con las medidas adoptadas por entidades como la OMS, CDC y ADA, referidas a atender sólo urgencias, se ha recurrido, en varios países, a la comunicación virtual y a la consulta telefónica (HHS.gov, 2020). De esta forma se identifica al paciente que requiere una intervención impostergable y, en ese caso, el odontólogo deberá tomar todas las previsiones necesarias para solucionar la urgencia y reducir los riesgos.

La denominada TELEODONTOLOGÍA ha

1- Extraído de <https://rdu.unc.edu.ar/bitstream/handle/11086/15173/recomendaciones-odontologicasvfinal.pdf?sequence=1&isAllowed=y> consultado en Julio de 2020 (pag.3)

Atención odontopediátrica en tiempos de Covid-19

R. Beatriz Esquembre; Marisa N Chade; María Milagros Sarmiento

sido incluida en la práctica dental para asesorar a niños y padres. A través de la modalidad on line o a distancia, pueden resolverse muchas inquietudes para evitar la concurrencia del niño al consultorio. Se puede utilizar para determinar qué paciente debe asistir al consultorio y cuál puede evitar hacerlo, recibiendo las indicaciones correspondientes con el fin de resolver su inquietud. A través de esta estrategia se puede hacer prevención y se pueden resolver las preocupaciones de los pacientes (AAPD. Emergency Care, 2020) (Bhanushali, y otros, 2020) (Jayaraman, y otros, 2020).

Es factible hablar de la importancia de la higiene oral, enseñar su técnica y resaltar el uso de fluoruros para prevenir el desarrollo de la caries dental; también se puede realizar asesoramiento dietético y resolver consultas a través de fotos, videos en vivo o diferidos. Sobre este tema la ALOP (Asociación Latinoamericana de odontología para Niños) ha confeccionado un artículo titulado "Teleodontología: Aplicación a la Odontopediatria durante la pandemia COVID-19", de sumo interés (ALOP, 2020).

En este contexto, con respecto al alivio sintomático para pacientes con dolor dentario y/o hinchazón y, en conocimiento de que a los niños se los medica menos, cabe aclarar que podría realizarse por este medio (previa evaluación exhaustiva y con detalles del caso), la indicación de analgésicos o antibióticos. Es importante destacar que las recetas emitidas con firma y sello, enviadas a los pacientes por medio del uso de la tecnología, han sido consideradas válidas. Ya eran usadas en algunos países

desde hace tiempo, pero en estos últimos meses su uso ha sido implementado y aceptado mundialmente (Fischer & Rose, 2017) (RESOL-2020-696-APN-MS, 2020)².

Las TIC están en auge, pero más durante esta pandemia (Errante, 2020). Solucionan muchos problemas y han abierto un abanico de posibilidades para la comunicación entre profesionales y pacientes. Permiten brindar ayuda, dar indicaciones, transmitir tranquilidad y, sobre todo, contacto con el otro, aunque sea virtual, y contención. A los profesionales les permite capacitarse, actualizarse y conocer los avances sobre esta pandemia.

REALIZACIÓN DE PRÁCTICAS ODONTOLÓGICAS

Lo primero es comenzar con el triage (sistema de selección y clasificación de pacientes) por medios digitales o telefónicos. Se realiza una anamnesis dirigida a investigar antecedentes de los últimos 14 días en referencia a COVID-19. Ante la presencia de algún signo y/o síntoma dudoso o de contacto con algún enfermo o caso sospechoso, los procedimientos dentales deben posponerse inexorablemente y las autoridades sanitarias deben ser notificadas.

En odontopediatria nunca se debe olvidar que se trata con un ser humano en crecimiento que requiere tiempo, dedicación y cariño. (Biondi & Cortese, 2011) (Bordoni, Escobar, & Castillo Mercado, 2010) (Biondi & Cortese, 2018)³. La motivación y el buen rapport no pueden olvidarse en épocas

de pandemia. El niño o adolescente y sus padres deben ser contenidos, se les tiene que explicar todo lo que necesiten y abordar sus preocupaciones o angustias, incluso advertir cómo van a encontrar vestido al profesional, en caso de tener que programar una cita para su atención (Banerjee, Ghosh, Zahir, & Kundu, 2020).

Para todo esto, los equipos dentales deben estar familiarizados con las medidas gubernamentales de su zona, las instrucciones de bioseguridad y los protocolos que deben tomarse en cada caso en particular. Es obligación del especialista informar a sus pacientes al respecto y explicar todo lo que van a vivir cuando asistan a la cita (NORMSAL-ANEXXI.COVID-2019-1.11, 2020).

También es fundamental familiarizarse con los tratamientos que minimizan o eliminan los AGP (Casamassimo, Townsend, & Litch, 2020), muchos de los cuales se basan en la cariología moderna, tales como el tratamiento restaurador atraumático (ART)⁴ (Bordoni, Escobar, & Castillo Mercado, 2010), el uso de carióstáticos o fluoruro de diamino de plata, la remoción químico-mecánica de la caries (Velazco, 2019) y la técnica Hall (Innes, Evans, & Stirrups, 2011) (Fontana, Gooch, & Junger, 2012) (Banerjee, Ghosh, Zahir, & Kundu, 2020). Dentro de los tratamientos que los pacientes pueden necesitar, se deberán priorizar situaciones urgentes, como pulpitis, abscesos o infecciones bacterianas localizadas, traumas dentales, caries extensas o restauraciones defectuosas o rotas que causan dolor o daño en los tejidos (Ilyas, Agel, Mitchell, & Sood, 2020). Estas especificaciones y

2- Extraído <https://www.lapoliticaonline.com/nota/128171-el-senado-sanciono-la-ley-de-recetas-digitales-y-teleasistencia-medica/> Consultado en julio de 2020

3- Extraído <https://www.revistaodontopediatria.org/publicaciones/manuales/referencia-para-procedimientos-en-odontopediatria/Manual-de-Referencia-para-Procedimientos-en-Odontopediatria-Capitulo-6.pdf> Consultado en Junio de 2020

4-Extraído de https://bdigital.uncu.edu.ar/objetos_digitales/13435/frenckenrfo-1222018.pdf. Consultado en julio de 2020

5-Extraído de [https://success.ada.org/~media/CPS/Files/Open%20Files/ADA_COVID19_Dental_Emergency_DDS.pdf](https://success.ada.org/~/media/CPS/Files/Open%20Files/ADA_COVID19_Dental_Emergency_DDS.pdf) Consultado en julio de 2020

Atención odontopediátrica en tiempos de Covid-19

R. Beatriz Esquembre; Marisa N Chade; María Milagros Sarmiento

otras pueden leerse en el documento confeccionado por la ADA⁵. Para comenzar a pensar en la atención presencial odontológica, es primordial evitar la aglomeración en las áreas de circulación y salas de espera de clínicas, servicios o instituciones educativas. Existe demasiada evidencia de la necesidad de distanciamiento social de, al menos, 1.5 a 2 metros para evitar el riesgo de infección por SARS-CoV-2. Por esta razón, los turnos deberán programarse con un espacio de tiempo de seguridad entre las diferentes consultas, evitando el contacto o incluso la proximidad con otros pacientes (Martins-Filho, y otros, 2020) (Setti, y otros, 2020) (Manjeet, D'Mello, Singh, & Srivastava, 2020). Finalmente, en caso de determinar necesidad la atención dental urgente se deberán adoptar las medidas correspondientes dirigidas a la prevención por gotitas respiratorias y transmisión por contacto.

PASOS SUGERIDOS PARA LA ATENCIÓN EN ODONTOPEDIATRÍA:

Generalidades:

- Evaluar al paciente para definir si su atención es urgente y, por lo tanto, imposterizable. Lo primero es ejecutar el triage y tomar la temperatura corporal del paciente y su acompañante utilizando un termómetro de frente que no requiera contacto. (Bhanushali, y otros, 2020).
- Brindar educación al personal y el uso de equipos de protección personal (EPP), incluidos respiradores N95, guantes clínicos, gafas de seguridad, cubiertas para el cabello y delantales desechables. En este sentido cabe destacar que, según la Administración de Seguridad y Salud Social de los EE.UU. (OSHA por sus siglas en inglés), "Los empleadores

están obligados a proveer a sus trabajadores el EPP necesario para mantenerlos seguros mientras realizan sus trabajos" (OSHA.gov, 2020). El estado de salud del DHCP debe ser controlado.

- En caso de tener que realizar una prestación dental que genere aerosoles, la cita debe programarse para el último turno del día ya que las partículas de aerosol potencialmente contaminadas podrían quedar suspendidas en el aire durante algún tiempo (Peng, y otros, 2020).
- Debe llevarse un registro detallado de las prácticas dentales desarrolladas cada día, de los datos completos de los pacientes y sus acompañantes, tales como DNI, número de teléfono y domicilio, con el fin de poder localizarlos en caso de que alguno de los componentes del equipo de atención odontológico resultara positivo a COVID-19 en los próximos días (Meng, Hua, & Bian, 2020).
- Con respecto a las radiografías, las técnicas extraorales y la tomografía computarizada con haz cónico son preferibles a las radiografías intraorales para prevenir la activación de tos o vómitos (Dickinson & Fiske, 2005) y, con ellos, la generación de aerosoles (Bhanushali, y otros, 2020) (Ranganathan & Smitha, 2020).
- Entre las instrucciones post-tratamiento que se le indican al paciente, la ADA incluye la obligación de informar cualquier signo o síntoma de COVI-19 en los siguientes 14 días (ADA. Return to Work Interim, 2020).

MEDIDAS DE BIOSEGURIDAD PARA LA ATENCIÓN EN CLÍNICAS O CONSULTORIOS

1. Realizado el triage donde se determina que el paciente necesita acudir a las instalaciones dentales para su

atención y que sus condiciones de salud lo permiten, se procede a enviar el Consentimiento informado. Es conveniente que el paciente tome contacto previo con ese documento, para agilizar el trámite de su ingreso a la clínica (CORA. Cuestionario y consentimiento informado elaborado., 2020)⁶. El consentimiento firmado tiene valor legal (González, Von Katona, & Valls, 2019). Se acuerda el turno y antes de ingresar, se le toma la temperatura con un termómetro infrarrojo (sin contacto).

Se propone instalar barreras físicas en las áreas de recepción para proteger al personal (CDC. Guidance for Dental Settings, 2020).

2. Todo el personal que interviene en la práctica dental debe estar capacitado para cumplir las normas de bioseguridad y contar con el EPP (equipo de protección personal) o EPI (equipo de protección individual) requerido, con el fin de cubrir la mayor parte del cuerpo. El uso del ambo o delantal debe limitarse al ámbito del consultorio. Se recomienda no usar accesorios personales innecesarios como aros, relojes y llevar el cabello corto o atado (NOR-MSAL-ANEXXI.COVID-2019-1.11, 2020).

En detalle:

Al ingresar al ambiente de salud, todo el equipo de trabajo debe higienizarse y protegerse.

Lo primero es la limpieza del calzado: al ingresar al consultorio o clínica se recomienda la desinfección del calzado utilizando una alfombra desinfectante o similar (Argentina.gob.ar/MS/Nuevo coronavirus, 2020).

A continuación, se procede al lavado de manos con agua y jabón durante no menos de 20" para eliminar mecánicamente los patógenos, después deben frotarse ambas manos con alcohol en

6- Extraído de <https://www.alopodontopediatria.org/noticias/consentimiento-informado-indicados-especialmenteatenci%C3%B3n-emergencias-odontologicas/> Consultado en abril de 2020

Atención odontopediátrica en tiempos de Covid-19

R. Beatriz Esquembre; Marisa N Chade; María Milagros Sarmiento

gel o alcohol líquido (etanol al 70%). Este proceso debe repetirse con frecuencia y obviamente entre pacientes. El secado de manos siempre con toallas descartables. Hay que evitar tocarse los ojos, la nariz o la boca (Australasian Dental Practice, 2020) (ADA. Your Guide to a Healthy Practicw, 2020)

El personal procede a colocarse el EPP. Debe seguirse el instructivo correspondiente sobre la manera de colocar y retirar el equipo específico a la prestación que va a realizarse (CDC. Sequence for putting on personal protective equipment (PPE)., 2020), (CDC. Guidance for Dental Settings, 2020). En este aspecto, se diferencian 2 tipos de equipos de protección, uno para maniobras que requieren AGP y otro, menos riguroso, para maniobras que no requieren AGP (aerolización) (CDC. Equipo de protección personal: preguntas y respuestas, 2020).

El EPP para tratamientos que requieren AGP consiste en: Batas u overoles denominadas "de aislamiento", son hemorreperentes. (Verbeek, y otros, 2020) (NORMSAL-ANEXXI.COVID-2019-1.11, 2020). Además, se necesitan botas quirúrgicas, respirador N95, KN95, FFP2 o similar, lentes, gorro, pantalla facial y guantes de látex sin talco o de nitrilo (CDC. Guía de reapertura provisional para entornos dentales, 2020).

El EPP para tratamientos sin la generación de AGP requiere un camisolín descartable, el uso de máscara facial, barbijo descartable médico quirúrgico (tricapá) y guantes de látex sin talco o de nitrilo (NORMSAL-ANEXXI.COVID2019-1.11, 2020).

Los EPI deben ser descartables y desechados como material contaminado.

Con respecto a los RESPIRADORES (ADA. Understanding Mask Types, 2020):

- Un respirador N95 (NIOSH) es un dispositivo de protección respiratoria diseñado para lograr un ajuste facial muy cercano y una filtración muy eficiente de partículas en el aire. Los respiradores N95 blo-

quean al menos el 95% de las partículas de prueba muy pequeñas (0.3 micras) (CDC. Strategies for Optimizing the Supply of N95 Respirators, 2020). Otros respiradores similares son el KN95 (China), FFP2 (Normativa Europea), P2 (Australia), KMOEL (Corea) y el DS (Japón).

- Una máscara o barbijo quirúrgico es un dispositivo desechable y holgado que crea una barrera física entre la boca y la nariz del usuario y los posibles contaminantes en el entorno inmediato.

La evidencia sugiere que tanto las máscaras quirúrgicas como los respiradores N95 ofrecen una protección contra la infección viral por coronavirus. Pero recomiendan, por su alto costo y escasez, limitar el uso de los respiradores N95 para procedimientos con AGP (Bhanushali, y otros, 2020). Por los mismos motivos y sumado a que el SARS-CoV-2 pierde significativamente su viabilidad a las 72 hs., algunos autores sugieren su reutilización en caso de que no se haya manchado con fluidos corporales o utilizado en tratamientos con generación de AGP (Bhanushali, y otros, 2020). Para estos casos algunos autores indican utilizarlo con un barbijo quirúrgico encima.

La Dra. Rosana Bronberg indica su reutilización durante 15 días si se trabaja menos de 7 hs diarias o durante 7 días si se trabaja más de 7 hs diarias. En estos casos, el respirador debe estar limpio, manipularse desde los elásticos y ser guardado en una bolsa de papel rotulada (Bronberg, 2020).

Cabe mencionar que se sugiere, para lograr un mejor sellado a la piel del N95, a las mujeres no usar maquillaje y a los hombres no dejarse la barba (NORMSAL-ANEXXI.COVID-2019-1.11, 2020).

3. Sala de espera: Deben retirarse las revistas, juguetes u objetos de uso compartido. Se recomienda colocar alertas visuales con las indicaciones para la higiene de manos, uso de pañuelos para cubrirse la nariz y la boca al toser

o estornudar. Se debe indicar también desechar pañuelos descartables en los recipientes adecuados. El niño puede asistir sólo con un acompañante que debe seguir las mismas instrucciones e incluso, podría esperar fuera del consultorio, si fuera posible. Se les indica evitar asistir con objetos innecesarios (Bhanushali, y otros, 2020) (Manjeet, D'Mello, Singh, & Srivastava, 2020).

4. Con respecto al paciente: Debe asistir con barbijo (ADA. Return to Work Interim, 2020).

Debe realizar la higiene necesaria de calzado y manos al ingresar al consultorio. Algunos autores sugieren la colocación de cofia y cubrecalzado, otros de un babero amplio o compresa fenestrada.

Ya en el sillón debe realizar un enjuague bucal para disminuir la carga microbiana bucal. Koletsi, D. et al. sugieren el uso de enjuague bucal previo al tratamiento con CHX (clorhexidina) 0,2% preferiblemente templada (47°C) (Koletsi, 2020). Estos autores también recomiendan la povidona yodada (IP) al 0,2% como otra alternativa factible siempre que se descarte alergia al yodo (Koletsi, 2020) (Martínez Lamas, y otros, 2020). Otros autores recomiendan como virucida el peróxido de hidrógeno al 1% durante 1 minuto (Bhanushali, y otros, 2020) y consideran que la CHX no es efectiva para matar al SARS-CoV-2 (Consejo General de Dentistas de España, 2020) (Peng, y otros, 2020).

En Costa Rica, el Consejo de Cirujanos Dentistas, recomienda después del buche de peróxido de hidrógeno al 1% durante 1 minuto, la realización de un buche con CHX al 0,12% (FDI World Dental, 2020).

Las últimas investigaciones determinan que el buche preoperatorio más efectivo para disminuir la carga viral es el que se realiza con povidona yodada en una concentración que puede variar del

Atención odontopediátrica en tiempos de Covid-19

R. Beatriz Esquembre; Marisa N Chade; María Milagros Sarmiento

0,23% (2ml de IP 10% más 98 ml de agua) al 7% (70ml de IP 10% más 30 ml de agua), o bien con clorhexidina al 0,12%; ambos buches durante 1 minuto (Bidra, y otros, 2020) (Loftus, Dexter, Parra, & Brown, 2020)⁷.

En casos de alergia al yodo y en niños se indica el buche preoperatorio con CXH 0,12% y en niños muy pequeños que no pueden realizar buches se sugiere frotar las mucosas y encías con rollos de algodón embebidos en ese antiséptico (Jayaraman, y otros, 2020).

5. Aislamiento absoluto con dique de goma y trabajo a cuatro manos, son otras de las técnicas que se recomiendan para disminuir los microorganismos patógenos en el ambiente. Se indica el uso de instrumental rotatorio autoclavable y anti-retorno y succionadores de alta potencia (Bhanushali, y otros, 2020) (Jayaraman, y otros, 2020) (Ranganathan & Smitha, 2020).

7 Mini curso de Bioseguridad organizado por la FOUNCuyo a cargo de los Dres. Eduardo Alberto Rey y Dr.

Christian Oscar Mosca. 15 de agosto de 2020. Argentina

<https://www.youtube.com/watch?v=Rhm3cfrOz8w&t=6398s>

6. Ventilación: se sugiere mejorar la calidad del aire en el consultorio con ventilación natural y evitar la recirculación de aire y el flujo directo entre personas (Morawska & Cao, 2020). Esta tarea se realiza entre pacientes mientras se lleva a cabo la desinfección del consultorio dental. El asistente a cargo debe estar obviamente protegido con su EPP. Se están analizando diferentes aparatos purificadores de aire para combatir los efectos de la aerolización en las prácti-

cas dentales, como luz ultravioleta, unidad portátil de filtración de aire HEPA (pos su siglas en inglés High Efficiency Particle Arresting -recogedor de partículas de alta eficiencia-), ozonizadores, un dispositivo de aislamiento y eliminación de infecciones por aire denominado AIRR (Device Removes Aerosols from Dental Environments, 2020), pero no hay evidencia científica al respecto (CDC. Guidance for Dental Settings, 2020).

7. Post-tratamiento: Para limpiar y desinfectar superficies ambientales y equipos de atención al paciente se indica utilizar germicidas de uso hospitalario tales como amonio cuaternario, etanol al 62-71% o hipoclorito de sodio al 0,1% durante 1 minuto (Kampf G., Todt D., & Steinmann E., 2020). Otros autores sugieren hipoclorito de sodio al 1%, peróxido de hidrógeno al 3% o glutaraldehído al 2% (Banerjee, Ghosh, Zahir, & Kundu, 2020). Se indica frotar las superficies no vaporizar los productos sobre ellas (OMS. Limpieza y desinfección de las superficies del entorno inmediato en el marco de la COVID-19., 2020).

La desinfección y la esterilización de los instrumentos debe realizarse utilizando un EPP apropiado y técnicas bien establecidas. El instrumental debe ser sometido a un limpiador ultrasónico para eliminar los desechos antes de su esterilización por calor (CDC. Precauciones estándar, 2020).

8. Todos los desechos biomédicos deben ser eliminados en paquetes específicos, de acuerdo con los protocolos de control de infecciones de cada región e institución autorizada. (Bhanushali, y otros, 2020) (CDC. Cleaning and Disinfection for Community Facilities, 2020).

CONCLUSIONES

Los niños son vulnerables a SARS-CoV-2, aunque pueden no manifestar la enfermedad, y por ello son transmisores de contagio. Si bien cuando manifiestan la enfermedad lo hacen en general en forma más leve que los adultos, se debe resguardar a la población infantil con problemas médicos de base, que podría desarrollar la enfermedad con complicaciones.

Los protocolos de bioseguridad y las medidas de protección específicas de COVID-19 están para cumplirse, en caso de necesidad de atención dental urgente, para dar seguridad a todo el equipo que trabaja en la práctica odontopediátrica y sus pacientes (Mallineni, y otros, 2020). Es necesario reconocer que el control de la propagación del SARS-CoV-2 requiere esfuerzo y los proveedores de atención odontológica pueden desempeñar un papel importante en esta lucha.

La finalización de esta pandemia no se percibe cerca. La investigación de la vacuna está avanzando de manera increíble, varios países trabajan en ello y parecen competir para ver quién lo logra primero, pero es poco probable que esté disponible en el mercado pronto y la vacunación de toda la población mundial puede llevar varios años (Ghai, 2020).

El Director Ejecutivo del Programa de Emergencias de Salud de la OMS, Mike Ryan, declaró el 13 de mayo de 2020 que el SARS-CoV-2 puede convertirse en otro virus endémico en nuestras comunidades, y "no irse nunca" (BBC News, 2020). Muchos coinciden en que esta pandemia pasará, pero este virus vino para quedarse.

7- 7 Mini curso de Bioseguridad organizado por la FOUNCuyo a cargo de los Dres. Eduardo Alberto Rey y Dr. Christian Oscar Mosca. 15 de agosto de 2020. Argentina - <https://www.youtube.com/watch?v=Rhm3cfrOz8w&t=6398s>

Atención odontopediátrica en tiempos de Covid-19

R. Beatriz Esquembre; Marisa N Chade; María Milagros Sarmiento

BIBLIOGRAFÍA

1. **AAPD. EMERGENCY CARE. (ABRIL DE 2020).** Obtenido de *America's Pediatric dentists* : <https://www.aapd.org/about/about-aapd/newsroom/emergency-care/>
2. **ADA. RETURN TO WORK INTERIM. (2020).** Obtenido de *American Dental Association*: https://success.ada.org/~media/CPS/Files/Open%20Files/ADA_Return_to_Work_Tool_kit.pdf?_ga=2.108727234.1387767194.1595969392-1994892390.1592068524
3. **ADA. UNDERSTANDING MASK TYPES. (22 DE JULIO DE 2020).** Obtenido de ADA: https://success.ada.org/~media/CPS/Files/COVID/ADA_COVID19_UnderstandingMasks.pdf
4. **ADA. YOUR GUIDE TO A HEALTHY PRACTICE. (2020).** Obtenido de *ADA Dental Practice Success*: <https://success.ada.org/en/practice-management/dental-practice-success/dps-spring2020/hand-hygiene-for-the-dental-team>
5. **AHMED, E., SHEHATA, M., & ELHEENY, A. (2020).** COVID-19 conciencia entre un grupo de egipcios y su percepción sobre el papel de los dentistas en su prevención: una encuesta transversal piloto. Obtenido de *J Salud pública (Berl.)*: <https://doi.org/10.1007/s10389-020-01318-8>
6. **AL HURAIMEL, K., ALHOSANI, M., KUNHABDULLA, S., & STIETIYA, M. (15 DE JULIO DE 2020).** SARS-CoV-2 in the environment: Modes of transmission, early detection and potential role of pollutants. Obtenido de *The Science of the total environment*, 744, 140946. Advance online publication.: <https://doi.org/10.1016/j.scitotenv.2020.140946>
7. **ALOP. (2020).** Obtenido de *Revista Latinoamericana de Odontología, Volumen 10, N°2*: <https://www.revistaodontopediatria.org/ediciones/2020/2/art-3/>
8. **ARGENTINA.GOB.AR/MS/NUEVO CORONAVIRUS . (2020).** Obtenido de *Protocolo de Actuación para la Prevención y Control de Covid19*: https://www.argentina.gob.ar/sites/default/files/6_calzados.docx.pdf
9. **AUSTRALASIAN DENTAL PRACTICE. (MAR/ABRIL DE 2020).** Best practices for hand hygiene and face mask use. Obtenido de EBSCO: <http://web.a.ebscohost.com/ehost/detail/detail?vid=13&sid=37e915e1-6b30-401b-83b0-6191c38701d0%40sdc-v-sessmgr01&bdata=Jmxbmc9ZXMm-c2l0ZT1laG9zdC1saXZlAN=143591305&db=ddb>
10. **BANERJEE, A., GHOSH, A., ZAHIR, S., & KUNDU, G. (26 DE JULIO DE 2020).** Covid-19 pandemic- attributes in children and implications for clinical. A review article. Obtenido de *JIDA: Journal of Indian Dental Association*, 14(6), 27–31: <https://doi.org/10.33882/JIDA.14.25902>
11. **BBC NEWS. (MAYO DE 2020).** Obtenido de *El nuevo coronavirus podría "no irse nunca": la advertencia de la OMS sobre la posibilidad de que el SARS-CoV-2 se vuelva endémico*: <https://www.bbc.com/mundo/noticias-52657184>
12. **BHANUSHALI, P., KATGE, F., DESHPANDE, S., CHIMATA, V., SHETTY, S., & PRADHAN, D. (29 DE MAYO DE 2020).** COVID-19: Changing Trends and Its Impact on Future of Dentistry. Obtenido de *International Journal of Dentistry*, 1–6: <https://doi.org/10.1155/2020/8817424>
13. **BIDRA, A., PELLETIER, J., WESTOVER, J., FRANK, S., BROWN, S., & TESSEMA, B. (30 DE JUNIO DE 2020).** Comparison of in vitro inactivation of sars cov-2 with hydrogen peroxide and povidoneiodine oral antiseptic rinses. Obtenido de *Journal of Prosthodontics*, 29(7), 599-603.: DOI: 10.1111/jopr.13220
14. **BIONDI, A., & CORTESE, S. (2011).** *Odontopediatria. Fundamentos y prácticas para la atención integral personalizada*. Buenos Aires, Argentina: Alfaomega.
15. **BIONDI, A., & CORTESE, S. (2018).** *Odontopediatria. Fundamentos y prácticas para la atención integral personalizada*. Buenos Aires, Argentina: CORPUS.
16. **BORDONI, N., ESCOBAR, A., & CASTILLO MERCADO, R. (2010).** *Odontología pediátrica / Pediatric Dentistry: La salud bucal del niño y el adolescente en el mundo actual*. Buenos Aires: Ed. Médica Panamericana.
17. **BRODIN, P. (2020).** Why is COVID-19 so mild in children? Obtenido de *Acta Pediátrica*: <https://doi.org/10.1111/apa.15271>
18. **BRONBERG, R. (2020).** COFyBCF. Obtenido de *Problemas en el uso de respiradores N95*: <http://www.cofybcf.org.ar/noticia.php?n=2646>
19. **CASAMASSIMO, P., TOWNSEND, J. A., & LITCH, C. (1 DE MARZO DE 2020).** *Pediatric Dentistry During and After COVID-19*. Obtenido de *Pediatric Dentistry*: <http://web.a.ebscohost.com/ehost/pdfviewer/pdfviewer?vid=9&sid=354bad90-6285-4e9e-84f2-e78efc4b070a%40sessionmgr4007>
20. **CDC. Cleaning and Disinfection for Community Facilities. (27 de Mayo de 2020).** Obtenido de CDC: <https://www.cdc.gov/coronavirus/2019ncov/community/organizations/cleaning-disinfection.html>
21. **CDC. Equipo de protección personal: preguntas y respuestas. (22 de Julio de 2020).** Obtenido de CDC: <https://www.cdc.gov/coronavirus/2019-ncov/hcp/respirator-use-faq.html>
22. **CDC. Guía de reapertura provisional para entornos dentales. (18 de Junio de 2020).** Obtenido de *CDC Centers for Disease Control and Prevention*: <https://www.cdc.gov/oralhealth/infectioncontrol/statement-COVID.html>
23. **CDC. Guidance for Dental Settings. (2020).** Obtenido de *CDC.GOV*: <https://www.cdc.gov/coronavirus/2019-ncov/hcp/dental-settings.html#PPE>
24. **CDC. Listas de verificación. (2020).** Obtenido de *Lista de verificación de prevención de infecciones para entornos dentales: expectativas básicas para una atención segura*: <https://www.cdc.gov/oralhealth/infectioncontrol/summary-infection-preventionpractices/appendix-a.html>
25. **CDC. Precauciones estándar. (2020).** Obtenido de CDC: <https://www.cdc.gov/oralhealth/infectioncontrol/summary-infection-preventionpractices/standard-precautions.html>
26. **CDC. Sequence for putting on personal protective equipment (PPE). (2020).** Obtenido de CDC: <https://www.cdc.gov/hai/pdfs/ppe/ppe-sequence.pdf>
27. **CDC. Strategies for Optimizing the Supply of N95 Respirators. (28**

Atención odontopediátrica en tiempos de Covid-19

R. Beatriz Esquembre; Marisa N Chade; María Milagros Sarmiento

BIBLIOGRAFÍA

de Junio de 2020). Obtenido de CDC.gov: <https://www.cdc.gov/coronavirus/2019-ncov/hcp/respiratorsstrategy/index.html>

28. CLEVELAND, J., GREY, S., HARTE, J., ROBISON, V., MOORMAN, A., & GOOCH, B. (24 DE MAYO DE 2016). *Transmisión de patógenos transmitidos por la sangre en entornos de atención dental de los EE. UU.* Obtenido de JADA The Journal of the American Dental Association: <https://doi.org/10.1016/j.adaj.2016.03.020>

29. CONSEJO GENERAL DE DENTISTAS DE ESPAÑA. (MARZO DE 2020). *El nuevo Coronavirus y el manejo del paciente dental.* Obtenido de <https://gacetadental.com/wp-content/uploads/2020/03/INFORME-TE%CC%81CNICO-DEL-CONSEJO-GENERAL.pdf>

30. CORA. CUESTIONARIO Y CONSENTIMIENTO INFORMADO ELABORADO. (2020). Obtenido de CORA Confederación Odontológica de la República Argentina: <http://www.cora.org.ar/noticias/489>

31. DA SILVA VILELAS, J. (2020). *El nuevo coronavirus y el riesgo para la salud de los niños.* Obtenido de https://www.scielo.br/scielo.php?pid=S0104-11692020000100202&script=sci_arttext&tlng=es

32. DAVE, B., SHAH, P., & CHARI, D. (JUNIO DE 2020). *Covid 19: A to Z Manual for a Pediatric Dentist*. Obtenido de *Guident*. Vol. 13 Issue 7, p35-37. 3p.: <http://search.ebscohost.com/login.aspx?direct=true&db=ddh&AN=144274576&lang=es&site=ehost-live>

33. DAVE, M., SEOUDI, N., & COUTHARD, P. (18 DE ABRIL DE 2020). *Urgent dental care for patients during the COVID-19 pandemic.* Obtenido de *Lancet* (London, England), 395(10232), 1257.: [https://doi.org/10.1016/S0140-6736\(20\)30806-0](https://doi.org/10.1016/S0140-6736(20)30806-0)

34. DAY, M. (2020). *Covid-19: ibuprofen should not be used for managing symptoms, say doctors and scientists.* Obtenido de *BMJ*: <https://doi.org/10.1136/bmj.m1086>

35. DEVICE REMOVES AEROSOLS FROM DENTAL ENVIRONMENTS. (20 DE JULIO DE 2020). Obtenido de *dentistrytoday*: <https://www.dentistrytoday.com/products/technologyinnovations/item/6683-device-removes-aerosols-from-dental-environments>

36. DICKINSON, C., & FISKE, J. (MARZO DE 2005). *A review of gagging problems in dentistry: 2. Clinical assessment and management.* Obtenido de *Dent Update*. 2005;32(2):74-80.: Dickinson CM, Fiske J. *A review of gagging problems in* [doi:10.12968/denu.2005.32.2.74](https://doi.org/10.12968/denu.2005.32.2.74)

37. DIERCKS, G., PARK, B., MYERS, L., & KWOLEK, C. (2020). *Asymptomatic COVID-19 infection in a child with nasal foreign body.* Obtenido de <https://doi.org/10.1016/j.ijporl.2020.110092>

38. ERRANTE, M. (5 DE MAYO DE 2020). *La tecnología en tiempos de pandemia y post-pandemia.* Obtenido de *TyN Magazine*: <https://www.tynmagazine.com/la-tecnologia-en-tiemposde-pandemia-y-post-pandemia/>

39. FALLAHI, H., KEYHAN, S., ZANDIAN, D., KIM, S., & CHESHMI, B. (24 DE ABRIL DE 2020). *Being a frontline dentist during the Covid-19 pandemic: a literature review.* Obtenido de *Maxillofacial plastic and reconstructive surgery*, 42(1), 12.: <https://doi.org/10.1186/s40902-020-00256-5>

40. FDI WORL DENTAL. (2020). Obtenido de Colegio de Cirujanos Dentistas de Costa Rica: https://www.fdiworlddental.org/sites/default/files/media/documents/covid19_recomendaciones.pdf

41. FISCHER, S., & ROSE, A. (7 DE FEBRERO DE 2017). *Necesidades responsables de prescripción electrónica Discontinuación electrónica.* Obtenido de *JAMA* 2017; 317 (5): 469-470.: [doi: 10.1001/jama.2016.19908](https://doi.org/10.1001/jama.2016.19908)

42. FONTANA, M., GOOCH, B., & JUNGER, M. (JUNIO DE 2012). *The Hall technique may be an effective treatment modality for caries in primary molars.* Obtenido de *The journal of evidencebased dental practice*, 12(2), 110-112.: Fontana, M., Gooch, B. F., & Junger, M. L. (2012). *The Hall technique may be an effective treatment modality for caries in prim*<https://doi.org/10.1016/j.jebdp.2012.03.028>

43. FOUNCUYO. *Novedades con respecto al COVID-19.* (2020). Obtenido de *Fodonto*: <http://www.fodonto.uncuyo.edu.ar/coronavirus>

44. FRANCE24. (6 DE JULIO DE 2020). Obtenido de Grupo de expertos advierte sobre la posible transmisión por vía aérea de COVID-19: <https://www.france24.com/es/20200706/grupo-de-expertos-advierte-sobre-la-posible-transmisi%C3%B3n-por-v%C3%ADa-a%C3%A9rea-de-covid-19>

45. GARCÍA, N., PORTA, D., ALASINO, R., MUÑOZ, S., & BELTRAMO, D. (2020). *Ibuprofeno, un medicamento tradicional que puede afectar el curso de la nueva formulación eficaz de COVID-19 en solución nebulizable.* Obtenido de *Medical Hypotheses*: <https://doi.org/10.1016/j.mehy.2020.110079>

46. GHAI, S. (10 DE JUNIO DE 2020). *If COVID-19 becomes endemic will the current dental guidelines still remain valid?* Obtenido de *ORAL DISEASES*: 2020 <https://doi.org/10.1111/odi.13484>

47. GONZÁLEZ, S., VON KATONA, A., & VALLS, E. (2019). *Consentimiento informado y nueva legislación.* *Revista Facultad de Odontología. UNCuyo*, 38-43.

48. HEALD-SARGENT, H., MULLER, W., XENG, J., RIPE, J., PATEL, A., & KOCIOLEK, L. (2020). *Age-Related Difference in Nasopharyngeal Acute Respiratory Syndrome Coronavirus 2(SARS-CoV-2) Levels in Patients with mild and moderate Coronavirus Disease(COVID_19).* Obtenido de *JAMA pediatrics*: 10.1001/jamapediatrics.2020.3651 Departamento de Salud y Servicios Humanos de EEUU. Obtenido de *Notificación de discreción de cumplimiento para comunicaciones remotas de telemedicina durante la emergencia de salud pública nacional COVID-19*: <https://www.hhs.gov/hipaa/for-professionals/special-topics/emergencypreparedness/notification-enforcement-discretion-telehealth/index.html>

49. HONG, H., WANG, Y., CHUNG, H.-T., & CHEN, C.-J. (2020). *Clinical characteristics of novel coronavirus disease 2019 (COVID-19) in newborns, infants and children.* Obtenido de <https://doi.org/10.1016/j.jpedneo.2020.03.001>

50. HUANG, C., WANG, Y., LI, X., LILI, R., ZHAO, J., HU, Y., . . . CAO, B. (15 DE FEBRERO DE 2020). *Clinical features of patients infected with 2019 novel coronavirus in Wuhan, China.* Obtenido de *Lan-*

Atención odontopediátrica en tiempos de Covid-19

R. Beatriz Esquembre; Marisa N Chade; María Milagros Sarmiento

BIBLIOGRAFÍA

- cet (London, England), 395(10223), 497–506.: [https://doi.org/10.1016/S01406736\(20\)30183-5](https://doi.org/10.1016/S01406736(20)30183-5)*
51. ILYAS, N., AGEL, M., MITCHELL, J., & SOOD, S. (26 DE JUNIO DE 2020). COVID-19 pandemic: the first wave - an audit and guidance for paediatric dentistry. Obtenido de *British dental journal*, 228(12), 927–931.: <https://doi.org/10.1038/s41415-020-1702-8>
52. INNES, N., EVANS, D., & STIRRUPS, D. (DICIEMBRE DE 2011). Sealing caries in primary molars: randomized control trial, 5-year results. Obtenido de *Journal of dental research*, 90(12), 1405–1410: <https://doi.org/10.1177/0022034511422064>
53. JAYARAMAN, J., DHAR, V., MOORANI, Z., DONLY, K., TINANOFF, N., MITCHELL, S., & WRIGHT, T. (26 DE JULIO DE 2020). Impact of COVID-19 on Pediatric Dental Practice in the United States. Obtenido de *Pediatric Dentistry*, 42(3), 180–183: <http://search.ebscohost.com/login.aspx?direct=true&db=ddh&AN=143770860&lang=es&site=ehost-live>
54. JONES, T., MÜHLEMANN, B., VEITH, T., ZUCHOWSKI, M., HOFMANN, J., STEIN, A., . . . DROSTEN, C. (9 DE JUNIO DE 2020). An analysis of SARS-CoV-2 viral load by patient age. Obtenido de *MedRxiv*: doi:<https://doi.org/10.1101/2020.06.08.20125484>
55. KAMPF G., TODT D., & STEINMANN E. (JULIO DE 2020). Corrección de errores de “Persistencia de coronavirus en superficies inanimadas y su inactivación con agentes biocidas”. Obtenido de *Journal of Hospital Infection*, Volumen 105, Número 3: <https://doi.org/10.1016/j.jhin.2020.01.022>
56. KELES, E. (2020). Mild SARS-CoV-2 infections in children might be based on evolutionary biology and linked with host reactive oxidative stress and antioxidant. Obtenido de *NMNI*: <https://doi.org/10.1016/j.nmni.2020.100723>
57. KOBZA, J., PASTUSZKA, J., & BRAGOSZEWSKA, E. (7 DE OCTUBRE DE 2018). ¿Las exposiciones a aerosoles representan un riesgo para los profesionales de la odontología? Obtenido de *Medicina ocupacional*, Volumen 68, Número 7, páginas 454–458: doi: 10.1093 / *ocmed* / *kqj095*
58. KOLETSI, D. B. (2020). Intervenciones para reducir los microbios en aerosol en la práctica dental: una revisión sistemática con metaanálisis de red de ensayos controlados aleatorios. Obtenido de *Revista de Investigación Dental*: <https://doi.org/10.1177/0022034520943574>
59. LAMAROU, A., ATTIC-BITACH, T., MARTINOVIC, J., LEUREZ-VILLE, M., & VILLE, I. (2020). Evidence for and against vertical transmission for severe acute respiratory syndrome coronavirus 2. Obtenido de <https://doi.org/10.1016/j.ajog.2020.04.039>
60. LEE, B., & RAZKA, W. (2020). COVID-19: transmisión y niños. El niño no tiene la culpa. Obtenido de *Pediatrics*: <https://doi.org/10.1542/peds.2020-004879>
61. LI, Y., GUO, F., CAO, Y., LI, L., & GUO, Y. (2020). Insight into COVID-2019 for pediatricians. Obtenido de *Pediatric Pulmonology*: <https://doi.org/10.1002/ppul.24734>
62. LOFTUS, R., DEXTER, F., PARRA, M., & BROWN, J. (3 DE ABRIL DE 2020). Importance of oral and nasal decontamination for patients undergoing anesthetics during the COVID-19 era. Obtenido de *Anesthesia and analgesia* 10.1213/ANE.0000000000004854. Advance online publication: <https://doi.org/10.1213/ANE.0000000000004854>
63. LUZZI, V., IERARDO, G., BOSSÙ, M., & POLIMENI, A. (MARZO DE 2020). COVID-19: Pediatric Oral Health During and After the Pandemics. Obtenido de DOI: 10.20944/preprints202004.0002.v1.
64. MALLINENI, S., INNES, N., RAGGIO, D., ARAUJO, M., ROBERTSON, M., & JAYARAMAN, J. (MAYO DE 2020). Coronavirus disease (COVID-19): Characteristics in children and considerations for dentists providing their care. Obtenido de *Int J Paediatr Dent*. 2020; 30: 245 - 250.: <https://doi.org/10.1111/ipd.12653>
65. MANJEET, R., D’MELLO, K., SINGH, A., & SRIVASTAVA, S. (2020). INFECTION CONTROL IN DENTAL CLINICS DURING COVID 19 –Original Review. Obtenido de *JIDA 2020; XIV*; 18-22: <https://doi.org/10.33882/jida.14.25811>
66. MARTÍNEZ LAMAS, L., DIZ DIOS, P., PÉREZ RODRÍGUEZ, M., DEL CAMPO, P., CABRERA ALVARGONZALEZ, J., LÓPEZ DOMÍNGUEZ, A., . . . LIMERES POSSE, J. (2 DE JULIO DE 2020). Is povidone-iodine mouthwash effective against SARS-CoV-2? First in vivo tests. Obtenido de *Oral diseases*: doi:10.1111/odi.13526 Advance online publication.
67. MARTINS-FILHO, P., GOIS-SANTOS, V., TAVARES, C., MELO, E., NASCIMENTO-JÚNIOR, E., & SANTOS, V. (ABRIL DE 2020). Recommendations for a safety dental care management during SARS-CoV-2 pandemic. Obtenido de *Pan American Journal of Public Health*: <https://iris.paho.org/handle/10665.2/51999>
68. MASSACHUSETTS MEDICAL SOCIETY. (21 DE MAYO DE 2020). Visualizing Speech-Generated Oral Fluid Droplets with Laser Light Scattering. Obtenido de *N Engl J Med* 2020; 382:2061-2063: DOI: 10.1056/NEJMc2007800
69. MATHESON, N., & LEHNER, P. (2020). How does SARS-CoV-2 causes COVID-19? Obtenido de *Science*: DOI: 10.1126/science.abc6156
70. MENG, L., HUA, F., & BIAN, Z. (2020). Coronavirus Disease 2019 (COVID-19): Emerging and Future Challenges for Dental and Oral Medicine. Obtenido de *Journal of Dental Research*: DOI: 10.1177/0022034520914246
71. MORAWSKA, L., & CAO, J. (10 DE ABRIL DE 2020). Airborne transmission of SARS-CoV-2: The world should face the reality. Obtenido de *Environment international*, 139, 105730.: <https://doi.org/10.1016/j.envint.2020.105730>
72. NOR-MSAL-ANEXI.COVID-2019-1.11. (ABRIL DE 2020). Obtenido de Ministerio de Salud, Desarrollo Social y Deportes del Gobierno de la Provincia de Mendoza: <http://www.salud.mendoza.gov.ar/wp-content/uploads/sites/7/2020/04/ANEXO-XIRecomendaciones-pa>

Atención odontopediátrica en tiempos de Covid-19

R. Beatriz Esquembre; Marisa N Chade; María Milagros Sarmiento

BIBLIOGRAFÍA

ra-la-Atenci%C3%B3n-Odontol%C3%B3gica-en-el-Contexto-de-la-Pandemia-por-SARS-CoV-2.pdf

73. OMS. (2020). *Multisystem inflammatory syndrome in children and adolescents with COVID-19*. Obtenido de WHO/2019-nCoV/Sci_Brief/Multisystem_Syndrome_Children/2020.1

74. OMS DECLARA PANDEMIA AL CORONAVIRUS. (11 DE MARZO DE 2020). Obtenido de ámbito:

<https://www.ambito.com/informacion-general/coronavirus/la-organizacion-mundial-salud-oms-declaro-pandemia-al-n5088040>

75. OMS. DESCRIPCIONES DE LA FASE PANDÉMICA. (31 DE MARZO DE 2020). Obtenido de OMS:

https://www.who.int/influenza/resources/documents/pandemic_phase_descriptions_and_actions.pdf

76. OMS. LIMPIEZA Y DESINFECCIÓN DE LAS SUPERFICIES DEL ENTORNO INMEDIATO EN EL MARCO DE LA COVID19. (15 DE MAYO DE 2020). Obtenido de OMS: <https://apps.who.int/iris/bitstream/handle/10665/332168/WHO-2019-nCoVDisinfection-2020.1-spa.pdf>

77. OMS. VÍAS DE TRANSMISIÓN DEL VIRUS DE LA COVID-19. (29 DE MARZO DE 2020). Obtenido de Repercusiones para las recomendaciones relativas a las precauciones en materia de prevención y control de las infecciones: <https://www.who.int/es/newsroom/commentaries/detail/modes-of-transmission-of-virus-causing-covid-19implications-for-ipc-precaution-recommendations>

78. OSHA.GOV. (MARZO DE 2020). Obtenido de Guidance on Preparing Workplaces for COVID-19: <https://www.osha.gov/Publications/OSHA3990.pdf>

79. PENG, H., GAO, P., XU, Q., LIU, M., PENG, J., WANG, Y., & XU, H. (2020). *Coronavirus disease 2019 in children: characteristics, antimicrobial treatment, and outcomes*. Obtenido de *Journal of Clinical Virology*.

80. PENG, X., XU, X., LI, Y., CHENG, L., ZHOU, X., & REN, B. (3 DE MARZO DE 2020). *Transmission routes of 2019-nCoV and controls in dental practice*. Obtenido de *Int J Oral Sci* 12, 9: <https://doi.org/10.1038/s41368-020-0075-9>

81. RANGANATHAN, K., & SMITHA, T. (26 DE JULIO DE 2020). *COVID - 19 fact sheet for the dental professional*. Obtenido de *Journal of Oral & Maxillofacial Pathology* (0973029X), 24(1), 8-10. : https://doi.org/10.4103/jomfp.JOMFP_149_20

82. RECOMENDACIONES PARA LA ATENCIÓN ODONTOLÓGICA EN SITUACIÓN DE PANDEMIA Y POSPANDEMIA POR SARS-COV-2. (20 DE ABRIL DE 2020). Obtenido de *rdu.unc.edu.ar*: <https://rdu.unc.edu.ar/bitstream/handle/11086/15173/recomendacionesodontologicas-vfinal.pdf?sequence=1&isAllowed=y>

83. RESOL-2020-696-APN-MS. (31 DE MARZO DE 2020). Obtenido de *Boletín oficial de la Republica Argentina: Legislación y avisos oficiales del Ministerio de Salud*: <https://www.boletinoficial.gob.ar/detalle.Aviso/prime->

[ra/227339/20200401](https://www.boletinoficial.gob.ar/detalle.Aviso/prime-ra/227339/20200401)

84. SANTARPIA, J., RIVERA, D., HERRERA, V., MORWITZER, M., CREAGER, H., SANTARPIA, G., . . . LOWE, J. (23 DE MARZO DE 2020). *Potencial de transmisión de aerosol y superficie de SARS-CoV-2*. Obtenido de *medRxiv*: doi:<https://doi.org/10.1101/2020.03.23.20039446>

85. SEE, K., LIEW, S., DAVID, C., CHEW, E., KHOO, E., SAM, S., . . . CHIN, S. (2020). *Four paediatric cases in Malasia*. Obtenido de *International Journal of Infection Disease*: <https://doi.org/10.1016/j.ijid.2020.03.049>

86. SETTI, L. . . , PASSARINI, F. . . , DE GENNARO, G. . . , BARBIERI, P. . . , PERRONE, M., BORELLI, M. . . , & . . .MIANI, A. (23 DE ABRIL DE 2020). *Ruta de transmisión aérea de COVID-19: ¿Por qué 2 metros / 6 pies de distancia interpersonal no podrían ser suficientes?* . Obtenido de *En t. J. Environ. Res. Public Health* 2020 , 17 (8), 2932; : <https://doi.org/10.3390/ijerph17082932>

87. SMALES, F., & SAMARANYAKE, L. (20 DE DICIEMBRE DE 2003). *Maintaining dental education and specialist dental care during an outbreak of a new coronavirus infection. Part 2: Control of the disease, then elimination.* . Obtenido de *British Dental Journal*: doi: 10.1038/sj.bdj.4810819

88. STABILITY OF SARS-COV-2 IN DIFFERENT ENVIRONMENTAL CONDITIONS. (2 DE ABRIL DE 2020). Obtenido de *thelancet.com*: [https://www.thelancet.com/pdfs/journals/lanmic/PIIS26665247\(20\)30003-3.pdf](https://www.thelancet.com/pdfs/journals/lanmic/PIIS26665247(20)30003-3.pdf)

89. TORJESEN, I. (2020). *Covid-19: ibuprofen can be used for symptoms, says UK agency, but reasons for change in advice are unclear*. Obtenido de *BMJ*: <https://doi.org/10.1136/bmj.m1555>

90. TRAN, K., CIMON, K., SEVERN, M., PESSOA-SILVA, C., & CONLY, J. (26 DE ABRIL DE 2012). *Aerosol generating procedures and risk of transmission of acute respiratory infections to healthcare workers: a systematic review*. Obtenido de *PloS one*, 7(4), e35797.: <https://doi.org/10.1371/journal.pone.0035797>

91. VALENTE, P., IAROSI, G., FEDERICI, M., PETRONI, S., PALMA, P., COTUGNO, N., . . . BUZZONETTI, L. (2020). *Ocular manifestation and viral shedding in tears of pediatric patients with coronavirus disease 2019: a preliminary report*. Obtenido de <https://doi.org/10.1016/j.jaapos.2020.05.002>

92. VAN DOREMALEN, N., BUSHMAKER, T., MORRIS, M., HOLBROOK, M., GAMBLE, A., . . . , & GERBER, S. (2020). *Aerosol and surface stability of HCoV-19 (SARS-CoV-2) compared to SARS-CoV-1*. Obtenido de *NEJM*: DOI: 10.1056/NEJM:2004973

93. VELAZCO, M. (2019). *Tratamiento químico-mecánico de la caries dental*. Obtenido de *ECUATAD DE ODONTOLOGÍA. UNCuyo*. 2019. Volumen 13. N° 1: https://bdigital.uncu.edu.ar/objetos_digitales/13625/velazcoorfo-1312019.pdf

94. VERBEEK, J., RAJAMAKI, B., IJAZ, S., SAUNI, R., BLAC-

Atención odontopediátrica en tiempos de Covid-19

R. Beatriz Esquembre; Marisa N Chade; Maria Milagros Sarmiento

BIBLIOGRAFÍA

- KWOOD, B., KILINC BALCI, F., . . . KILINC BALCI, F. (15 DE MAYO DE 2020). *Personal protective equipment for preventing highly infectious diseases due to exposure to contaminated body fluids in healthcare staff*. Obtenido de *Cochrane Database of Systematic Reviews 2019, Issue 7. Art. No.: CD011621*: <https://doi.org/10.1002/14651858.CD011621.pub4>
95. WU, Q., XING, Y., SHI, L., LI, W., GAO, Y., PAN, S., . . . XING, W. (2020). *Coinfectio and Other Clinical Characteristics of COVID-19 in Children*. Obtenido de *Pediatrics-2020*: <https://doi.org/10.1542/peds.2020-0961>
96. XHIN LI, H. W., WANG, F., DU, H., LIU, X., CHEN, P., WANG, Y., & LU, X. (2020). *Comparison of hospitalized patients with pneumonia caused by Covid-19 and influenza A in children under 5 years*. Obtenido de *International Journal of Infectious diseases*: <https://doi.org/10.1016/j.ijid.2020.06.026>
97. XIAO, F., TANG, M., ZHENG, X., LIU, Y., LI, X., & SHAN, H. (2020). *Evidencia de infección gastrointestinal de SARS-CoV-2*. Obtenido de *Gastroenterology*: <https://doi.org/10.1053/j.gastro.2020.02.055>
98. XU, H., ZHONG, L., DENG, J., PENG, J., DAN, H., ZENG, X., . . . CHEN, Q. (2020). *High expression of ACE 2 receptor of 2019-nCov on the epithelial cells of oral mucosa*. Obtenido de *Journal of Science*: <https://doi.org/10.1038/s41368-020-0074-x>
99. YANG, P., LIU, P., LI, D., & ZHAO, D. (2020). *Corona Virus Disease 2019, a growing threat to children?* Obtenido de *Journal of Infection*: <https://doi.org/10.1016/j.jinf.2020.02.024>
100. ZENG, L., XIA, S., YUAN, W., YAN, K., XIAO, F., SHAO, J., & ZHOU, W. (2020). *Neonatal Early Onset Infection With SARS-CoV-2 in 33 Neonates Born to Mothers With COVID-19*. Obtenido de *Jama pediatric*: <https://jamanetwork.com/10.1001/jamapediatrics.2020.0878>

Teatro del COVID-19: escenas de la pandemia en el consultorio

COVID-19 theater: scenes from the pandemic in the dental office

AUTORES

LIC. SERGIO JULIÁN SAENZ

Licenciado y Profesor de Filosofía. Especialista en Docencia Universitaria. Profesor Titular de Cátedra Antropología Filosófica, Facultad de Odontología, Universidad Nacional de Cuyo.

Email: ssaenz@fodonto.uncu.edu.ar

LIC. SONIA DOMINGO

Licenciada en Psicología. Profesora de Nivel Superior. JTP Cátedra Antropología filosófica, Facultad de Odontología, Universidad Nacional de Cuyo.

Email: asoniadomingo@gmail.com

RESUMEN

La aparición y desarrollo de la pandemia de COVID-19 nos sitúa en un escenario de nuevos desafíos para la capacidad de análisis y de construcción de propuestas desde el ámbito de las Humanidades en el campo de la salud en general, y de la Odontología en especial.

La propuesta de este artículo se sitúa en el contexto de la clínica, en el encuentro con los pacientes cruzado por este evento de características únicas. Presentamos los lineamientos generales de una selección de textos que abordan perspectivas de análisis y reflexiones sobre la pandemia en el ámbito de las Humanidades en salud, desde la mirada de la Filosofía, con una producción que acompaña las diferentes características e implicancias de la pandemia a nivel de la clínica.

En relación a los insumos conceptuales, presentamos una selección de temáticas y perspectivas que se construyeron a lo largo del ciclo 2020 y parte de este año, un seguimiento de artículos seleccionados en medios de comunicación y textos de aparición reciente. El objetivo es presentar una serie de perspectivas de las Humanidades y la Filosofía en salud.

Palabras clave: pandemia, clínica odontológica, humanidades en salud.

ABSTRACT

The appearance and development of the COVID-19 pandemic places us in a scenario of new challenges for the capacity to analyze and construct proposals from the Humanities field in the field of health in general, and Dentistry in particular. .

The proposal of this article is situated in the context of the clinic, in the encounter with the patients crossed by this event with unique characteristics. We present the general guidelines of a selection of texts that address perspectives of analysis and reflections on the pandemic in the field of the Humanities in health, from the perspective of Philosophy, with a production that accompanies the different characteristics and implications of the pandemic at the level from the clinic.

In relation to the conceptual inputs, we present a selection of themes and perspectives that were built throughout the 2020 cycle and part of this year, a follow-up of selected articles in the media and recently published texts. The objective is to present a series of perspectives of the Humanities and Philosophy in health.

Keywords: pandemic, dental clinic, health humanities.

**A MODO DE INTRODUCCIÓN:
LA VERDAD PATOLÓGICA.**

El virus nos pone de frente a la vulnerabilidad y produce un aumento de la incerti-

dumbre ante los eventos de la naturaleza. La pandemia representa una situación lí-

Teatro del COVID-19: escenas de la pandemia en el consultorio

Lic. Sergio Julián Sáenz; Lic. Sonia Domingo

mite, un evento propicio para el asombro y las dudas ante una presencia novedosa por sus características. Situaciones límite, asombro y dudas son eventos que dan origen a la actitud filosófica en busca de un significado ante problemas universales, en este caso, cómo gestionar la salud individual y comunitaria en Odontología. La pregunta por las condiciones sanitarias del contexto global se traslada a la pregunta por el presente y el futuro de las ciencias de la salud. Como nuestra intención no es pronosticar escenarios, nuestro aporte tiene la intención de favorecer el pensamiento y el análisis desde el espacio de las Humanidades y la Filosofía en particular, cuando pareciera que se van cerrando las perspectivas de consideración fuera de las categorías estrictamente sanitarias y epidemiológicas.

Proponemos situar la profesión de la Odontología en el medio de un proceso de transición, de un paternalismo derivado de la impronta del modelo biomédico, a la autonomía de la transparencia, de la claridad de las evidencias mediadas por los dispositivos de alta tecnología al valor de la mostrabilidad de todo lo que acontece entre el paciente y su odontólogo/a, de la atribución del protagonismo profesional excluyente a la autonomía y la responsabilidad del paciente en el proceso de su tratamiento.

DISPOSITIVOS PARA ASUMIR LA PANDEMIA.

Entre los aportes de las Humanidades en salud, no referimos a la elaboración de herramientas teóricas para una mejor comprensión del "evento COVID-19". Uno de los desafíos de este campo interdisciplinar es la elaboración de un mapa de coordenadas para un mapa de significados que permiten y ayudan para enfrentar de un modo positivo los efectos y condicionantes de esta pandemia en la relación clínica.

Una manera posible y didáctica de organizar los contenidos es elegir una secuenciación en la producción del material teórico

e informativo en general mientras asistimos al proceso de la pandemia. Proponemos una primera etapa de enfrentamiento y reacciones ante el agente patógeno desconocido, una segunda etapa de reconocimiento de las consecuencias negativas de su presencia a nivel poblacional, la tercera etapa de análisis crítico de los impactos en la gestión estatal de salud pública, la cuarta etapa de elaboración de balances provisorios y una última etapa, con la identificación de los efectos en el ámbito de la biovigilancia, la virtualidad educativa y los dilemas que se presentan en la articulación economía-sociedad como fuente de conflictos.

Otro aporte que se puede incorporar es desde el ámbito de la verdad en medio de la pandemia. La búsqueda de la verdad es uno de los objetivos de la Filosofía. El virus nos desafía a encontrar cuál es la verdad que se manifiesta en la complejidad sanitaria. Una vez que los contagios se aplanaron y se pudo contar con un cuadro certero de debilidades y certezas ante la gestión sanitaria, frente el desborde de informaciones y rumores en las redes sociales, hubieron análisis que advirtieron sobre el peligro de los sesgos de las noticias sin base científica, pero se complementa con los enfoques que se referían a la aceptación de la posverdad, en un tono de resignación. Para algunos autores, la pandemia produjo un hecho insospechado: la necesidad de preguntar a la Filosofía en busca de las respuestas que diferentes sectores no podían elaborar ante esta nueva situación. Se trata de un ejemplo de hibridación epistémica: la necesidad de elaborar respuestas integrales en el terreno de las ciencias y las Humanidades es la contracara de las limitaciones que poseen los enfoques hiperespecializados en contextos de complejidad. Una de las condiciones o motivos que dan inicio a la Filosofía, son las situaciones límite, aquellas situaciones que no se pueden obviar y que tienen consecuencias de real importancia ante el futuro de la propia vida: la pandemia nos

pone en situación de responder ante una crisis global y que puede modificar hábitos de vida, valores consolidados y la probable naturalización de actitudes antes impensadas. Se pide a este saber criterios claros para la reflexión, la prudencia, la empatía y la solidaridad, actitudes y valores éticos que la Filosofía viene proponiendo desde sus inicios.

La extensión y el crecimiento exponencial de la pandemia han conformado un cuadro apto para considerar, de modo global, la fragilidad y la contingencia de la existencia humana. No se trata de la conciencia ante la propia vulnerabilidad que aparece en momentos de una enfermedad grave o cuando padecemos circunstancias negativas azarosas, sino de la visibilidad permanente de un virus que amenaza dentro y fuera del hogar. Pero, en contrapartida, la pandemia es la oportunidad para, en el resguardo del hogar, volver a responder ante las cuestiones del sentido de la propia vida, de las razones que utilizamos ante decisiones de consumo y orientación laboral, y de la consideración de la finitud temporal. Dentro de los aportes de la Filosofía ante la pandemia, hay un llamado a la toma de conciencia ante una parálisis temporal de los vínculos por el aislamiento social y las consecuencias para la misma comunidad. Algunos autores se han referido al rol de la Filosofía, en esta pandemia, como el de "guardián o custodio del pensamiento correcto" en tiempos de crisis. La Filosofía es el saber que orienta para distinguir los asuntos prioritarios de aquellos que parecen importantes en apariencia, en un contexto en el que confluyen ansiedad por una cura y el exceso de informaciones pseudo-científicas que confirman ese sesgo; esto no hace más que confirmar los propios deseos de una cura eficaz e instantánea sin una base de legitimidad científica. La exigencia del confinamiento, la hiperindividualidad como una característica social aceptada y naturalizada, derivan en la neutralización de los vínculos socioafectivos, aumentado por la

Teatro del COVID-19: escenas de la pandemia en el consultorio

Lic. Sergio Julián Sáenz; Lic. Sonia Domingo

extensión de los dispositivos y plataformas digitales, lo que lleva a la denominada “nueva normalidad”. Esta expresión ha recibido numerosas críticas, por referir a modos de vida y comunicación contrarios a los lazos afectivos y emocionales compartidos en la presencialidad. También se hace referencia a la necesidad de replantearse la relación placer-consumo y los efectos de una economía de la acumulación, junto a la oportunidad de revisar la relación del ser humano con la Naturaleza. La Filosofía, en medio de la pandemia, es una oportunidad para cuestionar los modos de acceso al bienestar general y qué entendemos por bienestar general, hasta qué punto es una noción con presencia efectiva en la sociedad y las instituciones de la salud, o se trata simplemente de un ideal que parece alejarse en proporción directa al aumento de contagios.

MODELOS PARA PENSAR LA CONSULTA EN MEDIO DE LA PANDEMIA. CUANDO EL VIRUS VISITA EL CONSULTORIO.

Asistimos a una paradoja. El odontólogo se muestra equipado con dispositivos de aislamiento y transparenta su diálogo en lo que va a ejecutar después de informar su diagnóstico. Aparece el valor social del distanciamiento físico, no social: mi odontólogo está cerca y a la vez lejos. El paciente asiste al despliegue de barbijos, guantes, cofias, máscaras, todo un entorno del distanciamiento físico aumentado por las interfaces tecnológicas. Es cuando el paciente se pregunta ¿“quién me está atendiendo”?.

La propuesta que ofrecemos, a modo de hipótesis, es que asistimos a un reemplazo de la actitud de la visibilidad de los procedimientos terapéuticos al predominio de la exhibición de esos procedimientos que le aseguran al paciente el no contagio. En otras palabras, el valor de la integridad a nivel infectológico asume el lugar inicial en la consideración del paciente: “yo entré al consultorio sin virus. Espero salir igual”.

Tal vez, sin darnos cuenta, aceptamos el nuevo protagonismo de los dispositivos de bioseguridad que aseguran la no circulación del virus, a favor del valor de la seguridad en la integridad inmunológica.

Si bien la Odontología se identificó, como terapéutica científica, a un determinado grado de riesgo, la presencia invisible de un virus con alto potencial de contagio pone a esta profesión ante el desafío de validarse como profesión que puede ser confiable. El vínculo profesional comienza a complejizarse en medio de un círculo de desconfianzas mutuas: ahora es el turno del mismo paciente, quien se pregunta si el odontólogo está en condiciones de atenderlo.

En nuestra época, la difusión de la información por las redes sociales y las plataformas virtuales nos ponen ante un dilema: no es evidente la condición del paciente que llega al consultorio, puede ser honesto o no, puede ser asintomático. Esta situación ha modificado el carácter de la Odontología como la profesión de la visibilidad: “todo está a la vista”. Desde esta perspectiva, podemos afirmar que el virus es democrático e igualador, los protagonistas de la consulta están afectados por la presencia invisible del virus, una presencia que no es invisible por las consecuencias, una presencia patente en la interfase de los dos rostros, el rostro del paciente y el rostro del profesional.

¿Se puede pronosticar o vaticinar cómo sigue la profesión? Antes de aventurar cualquier pronóstico, cabe advertir que estamos en el medio de un proceso de instalación de la pandemia, entre rebrotes y mutaciones del virus. Lo que sí se puede afirmar es que algunos aspectos de las profesiones de la salud van a cambiar. Los escenarios posibles son a nivel de los vínculos, la certidumbre sobre los diagnósticos y la confianza en las instituciones que tienen la obligación de certificar la comunicación de los resultados de las investigaciones.

La presencia invisible pero real del virus en

la interfaz de los rostros del profesional y el paciente representa una condición de igualdad. Estamos ante el reconocimiento de un valor ético, que asume nuevas cargas emocionales: si bien la Odontología se caracterizó, desde sus inicios, por la visibilidad de sus procedimientos, en la pandemia la visibilidad aparece revestida de una carga emotiva importante, un dato que el profesional debe tener en cuenta. Es cuando nos preguntamos si se puede pretender la total visibilidad en los procedimientos, diagnósticos y recomendaciones en un contexto cruzado de informaciones virtuales, opiniones sesgadas y códigos morales asumidos, a veces, en medio de un relativismo ético.

Otro de los aspectos que advertimos en esta recorrida conceptual y actitudinal de la clínica, es las consecuencias a nivel de los criterios que legitiman la misma profesión. Uno de esos criterios es la posibilidad de acceder a la visibilidad de los tratamientos por parte del paciente. El paciente exige claridad y una mediación eficaz cuando se le muestra el trabajo terapéutico y los argumentos que justifican determinado plan de tratamiento.

EL RIESGO DE SER ACTUAL. NO JUGUEMOS A LAS ESCONDIDAS CON EL VIRUS.

El virus se propaga en el trabajo, en los viajes, en la comunicación personal, en la fabricación y transporte de alimentos. Nos obliga a redefinir antiguas prácticas de higiene y modificar los rituales de socialización. El campo profesional se torna paradójico: para detectar el virus es preciso elaborar entornos de contraste, similar a las técnicas de mapeo cerebral. Debemos identificar al virus en medio de la cotidianidad y el aislamiento físico. Tal vez nunca fue más patente el juego de opuestos entre la visibilidad y el ocultamiento simultáneo del virus y su portador. Esta situación nos lleva a las preguntas y las perspectivas que las Humanidades vienen construyendo para la comprensión de esta pandemia.

Teatro del COVID-19: escenas de la pandemia en el consultorio

Lic. Sergio Julián Sáenz; Lic. Sonia Domingo

¿Cómo acompañar a las/los profesionales de la salud en este día a día conflictivo, en un camino que se va armando desde lo nuevo, porque no estábamos preparados para una emergencia de tal magnitud?

Proponemos, a modo de reflexión final, la metáfora visual de la oposición oscuridad-transparencia en la pandemia. Podemos iniciar esta propuesta en la observación del fenómeno de la saturación de las informaciones sobre el virus y sus contextos. A los profesionales de la salud se les exige estar actualizados, estar en permanente estado de información y

preparación sobre el estado de situación sanitario y un estado de vigilancia epidemiológica. Las Humanidades ¿corren por detrás de los acontecimientos? La actualidad de las respuestas y el dominio de los avances recientes se toman como un índice de confiabilidad y seguridad, si no se demuestra estar al tanto de lo último que se produce, se corre el riesgo de ser calificado como inactual. Pero en el terreno de las Humanidades, la reflexión es un proceso que implica otro posicionamiento. Estamos frente a una situación contradictoria: la actualidad y sus exigencias pa-

reciera que no se lleva con la reflexión y los diagnósticos mediados. La pregunta que efectuamos como disparador es cuál es el significado de la pandemia en tanto acontecimiento que pone en juego nuestras certezas, nuestras seguridades y pone en entredicho el lazo social.

Tiempos de búsquedas en medio de la transparencia, tiempos de mirar por el costado porque un virus nos visita de incógnito y se instala en el consultorio, ¿tiempo de jugar a las escondidas con compañeros que se esconden en las superficies y la respiración?

BIBLIOGRAFÍA

ARTÍCULOS

1. BECKER, H., LATOUR, B. (2020) "La cultura del coronavirus", artículo en *Review-Revista de libros*, Bs. As., n°22, p.9-12
 2. HAN, B. (2021) "Ese molesto miedo al dolor", artículo en *Revista Ñ*, Bs. As., n° 917, p. 8-9.
 3. CHIOZZA, L. (2021) "Reflexiones desde un encierro saturado", artículo en *Revista Ñ*, Bs. As., n° 916, p. 15.
 4. DOSSIER "EL VIRUS QUE HACE TEMBLAR AL MUNDO" (2020) en *Le Monde diplomatique*, Bs. As., n° 249, p.22-25.
 5. DOSSIER "HISTORIA DEL VIRUS" (2020) *Epidemia, literatura y filosofía*, en *Revista La Biblioteca*, 1° ed., Biblioteca Nacional, Bs. As.
 6. FIQUEPRON, M. (2020) "Rituales que las pestes nos enseñaron", entrevista en *Revista Ñ*, Bs. As., n° 884, p. 13.
 7. KATZA, A. (2021) "Cinco aproximaciones al tema del encierro", artículo en *Revista Ñ*, Bs. As., n° 904, p. 11.
 8. MACIP, D. (2021) "No vamos a aprender de la pandemia", entrevista en *Revista Ñ*, Bs. As., n° 912, p. 12-13.
 9. MUÑOZ, C. (2020) "Cómo sobrevivir a la peste", artículo en *Le Monde diplomatique*, Bs. As., n° 252, p.29-29.
 10. NANCY, J. (2020) "La palabra hombre se volvió extraña", entrevista en *Revista Ñ*, Bs. As., n° 897, p. 10-11.
 11. PADURA, L. (2020) "Crónica de un mundo que se acaba", artículo en *Le Monde diplomatique*, Bs. As., n° 252, p.20-21.
- TEXTOS:
12. ALINOVI, M. (2009) *Historia de las epidemias*, 1° ed. Bs. As., Capital Intelectual.
 13. BERARDI, F. (2018) *Fenomenología del fin*, 1° ed. Bs. As., Caja Negra Editorial.
 14. BREILH, J. (2003) *Epidemiología crítica*. 1° ed. Bs. As., Lugar Editorial.
 15. CARVALHO, J. (2005) *Acercas del riesgo*. 1° ed. Bs. As., Lugar Editorial.
 16. CARRIÓN, J. (2020) *Lo viral*, 1° ed., Bs. As., Galaxia Gutenberg.

17. CHIOZZA, L. (2021) *La peste en la colmena*, 1° ed., Bs. As., Libros del Zorzal
18. DANOWSKI, D. Y VIVEIROS, E. (2019) *¿Hay mundo por venir? Ensayo sobre los miedos y los fines*, 1° ed., Bs. As., Editorial Caja Negra.
19. DÍAZ, E. (2009) *Posmodernidad*. 1° ed., Bs. As., Editorial Biblos.
20. FOUCAULT, M. (2006) *El nacimiento de la clínica*. 1° ed. Bs. As., Siglo XXI.
21. GRIMSON, A.-DIRECTOR (2020) *El futuro después del COVID-19*, 1° ed., Bs. As., Argentina Futura.
22. HAN, B. (2012) *La sociedad del cansancio*. 1° ed. Bs. As., Editorial Herder.
23. HAN, B. (2013) *La sociedad de la transparencia*, 1° ed., Bs. As., Editorial Herder.
24. HAN, B. (2021) *La sociedad paliativa*, 1° ed., Bs. As., Herder Editorial
25. HARARI, Y. (2016) *Homo Deus*, Debate, 1° ed., Bs. As., Debate
26. HUSTVEDT, S. (2021) *Los espejismos de la certeza*, 1° ed., Bs. As., Seix Barral
27. IERARDO, E. (2018) *Sociedad pantalla*, 1° ed. Bs. As., Ediciones Continente.
28. LATOUR, B. (2012) *Investigación sobre los modos de existencia*. 1° ed. Bs. As., Paidós.
29. LIPOVETSKY, G. (2008) *Los tiempos hipermodernos*. 1° ed., Barcelona, Anagrama.
30. LIPOVETSKY, G. (2016) *De la ligereza*, 1° ed. Barcelona, Anagrama.
31. MATURANA, H. (2010) *El sentido de lo humano*. 1° ed. Bs. As., Granica.
32. MULLER, M. (2020) *Pandemia: virus y miedo*, 1° ed., Bs. As., Paidós.
33. PINKER, S. (2012) *La tabla rasa. La negación moderna de la naturaleza humana*. 1° ed. Bs. As., Paidós.
34. SCAHEFFER, J. (2009) *El fin de la excepción humana*. 1° ed., Bs. As., FCE.
35. SONTAG, S. (2012). *La enfermedad y sus metáforas*. 1° ed., Bs. As., Random House.
36. SZTAJNSZRAJBER, D. (2020) *Filosofía a martillazos, tomo 2*, 1° ed., Bs. As., Paidós.
37. VVAA (2020) *Sopa de Wuhan. Pensamiento contemporáneo en tiempos de cuarentena*, 1° ed., Bs. As., ASPO.

Osteonecrosis mandibular por uso de agentes antirresortivos Presentación de un caso clínico

***Mandibular osteonecrosis due to the use of antiresortive agents.
Presentation of a clinical case***

AUTORA

JULIETA VIADANA

Odontóloga. Residente 3er año Odontología general.
Hospital Central (Alem S/N).
Email: julietaviadanac@gmail.com / odontologiahospital-central@gmail.com

COAUTORAS

CRISTINA VEGA

Odontóloga. Especialista en Periodoncia. Hospital Central (Alem S/N).
Email: cristyvega86@gmail.com / odontologiahospital-central@gmail.com

MARIANA PEZZUTTI

Odontóloga. Especialista en Periodoncia y Odontología Preventiva Social y Comunitaria. Hospital Central (Alem S/N).
E-mail: pezzuttimariana@gmail.com / odontologiahospitalcentral@gmail.com

YANINA PALAZZOLO

Odontóloga. Hospital Central (Alem S/N).
Email: yaninapalazzolo@gmail.com / odontologiahospitalcentral@gmail.com

RESUMEN

La osteonecrosis de los maxilares asociada a agentes antirresortivos (ARONJ, de las siglas en inglés) es una complicación severa en pacientes que reciben medicamentos como bifosfonatos, denosumab o antiangiogénicos.

Los bifosfonatos y otros antirresortivos, como el denosumab, son potentes inhibidores de la función de los osteoclastos y la reabsorción ósea mediada por mismos. Son utilizados eficazmente para disminuir el proceso de reabsorción ósea y mejorar la calidad de vida de los pacientes con osteoporosis, enfermedades osteolíticas malignas y otras lesiones óseas como enfermedad de Paget u osteogénesis imperfecta 1, 6

Se presentará un caso clínico de una paciente de 64 años de edad, con antecedentes de administración de zolendronato y denosumab, que presenta exposición ósea en alveolo postexodoncia de 1 año de evolución.

Palabras claves: Osteonecrosis, bifosfonatos, antirresortivos, hueso, extracción dentaria, ARONJ

ABSTRACT

The antiresortive agents-related osteonecrosis of the jaws (ARONJ) is a severe complication in patients receiving medications such as bisphosphonates, denosumab, or antiangiogens.

Bisphosphonates and other antiresortives, such as denosumab, are potent inhibitors of osteoclast function and osteoclast-mediated bone resorption. They are used effectively to reduce the bone resorption process and improve the quality of life of patients with osteoporosis, malignant osteolytic diseases and other bone lesions such as Paget's disease or osteogenesis imperfecta 1, 6

We will present a clinical case of a 64-year-old patient, with a history of administration of zoledronate and denosumab, who presents bone exposure in the post-exodontic socket of 1 year of evolution.

Keywords: Osteonecrosis, bisphosphonates, denosumab, bone, tooth extraction, ARONJ.

Osteonecrosis mandibular por uso de agentes antirresortivos. Presentación de un caso clínico

Julieta Viadana; Cristina Vega; Mariana Pezzutti; Yanina Palazzolo

INTRODUCCIÓN

La osteonecrosis de los maxilares es definida como un área de hueso en la región maxilofacial que permanece expuesta al menos 8 semanas, siempre que los pacientes hayan sido prescritos con bifosfonatos, otros agentes antirresortivos, como el denosumab o antiangiogénicos; sin historial de radiación o enfermedad metastásica obvia en los maxilares^{1,2}

El denosumab inhibe la osteólisis al bloquear la interacción entre RANKL y RANK, evitando así la formación del complejo RANK-RANKL, suprimiendo la formación y diferenciación de los osteoclastos, disminuyendo así el recambio óseo.⁴ En pacientes con cáncer expuestos a denosumab, el riesgo de ARONJ varía de 0,7 a 1,9% (70 a 90 casos por 10.000 pacientes).¹

Los Bifosfonatos, se incorporan en osteoclastos durante el proceso de degradación ósea e interrumpen las funciones del citoesqueleto, aceleran apoptosis, suprimiendo así la resorción ósea. Presentan afinidad por la hidroxiapatita, de modo que, aproximadamente el 50% de los Bifosfonatos se acumulan en la matriz ósea y se conservan allí durante un tiempo prolongado. Presentan un riesgo de ARONJ de aproximadamente 1% (100 casos por 10.000 pacientes).^{1,3}

La AAOMS define los siguientes grados o estadios:³

Estadio 0: Síntomas clínicos: sin exposición ósea / necrosis, bolsa periodontal profunda, movilidad dental, úlcera de la mucosa oral, hinchazón, formación de abscesos, trismus, hipostesia / entumecimiento del labio inferior, dolor no odontogénico.

Hallazgos de imagen: hueso alveolar esclerótico, engrosamiento y esclerosis de la lámina dura.

Estadio 1: Síntomas clínicos: exposición ósea asintomática / necrosis sin signos de infección o fístula en la que el hueso es palpable con una sonda.

Hallazgos de imagen: hueso alveolar esclerótico, engrosamiento y esclerosis de la lámina dura.

Estadio 2: Síntomas clínicos: exposición / necrosis ósea asociada con infección o fístula en el que el hueso es palpable con una sonda. El área del hueso expuesta implica dolor y enrojecimiento, con o sin drenaje.

Hallazgos de imagen: imagen mixta de osteosclerosis difusa / osteólisis de la mandíbula del hueso alveolar, engrosamiento del canal mandibular, reacción perióstica, sinusitis maxilar, formación de secuestro

Estadio 3: Síntomas clínicos: Exposición / necrosis ósea sobre el hueso alveolar. Dolorosa. Posibilidad de fractura patológica o fístula extraoral, formación de fístula u osteólisis avanzada que se extiende hasta el borde inferior mandibular o el seno maxilar

Hallazgos de imagen: osteosclerosis / osteólisis del hueso circundante, fractura patológica mandibular y osteólisis que se extiende hasta el piso del seno maxilar.³ Se ha relacionado un número creciente de factores de riesgo con la aparición de ARONJ.⁴

Factores sistémicos: Tipo de agente antirresortivo administrado, número de infusiones, duración de la administración, terapia anti angiogénica, tipo de cáncer, diabetes mellitus y corticoterapia.

Factores locales: exodoncias dentarias, cirugías dentoalveolares, pobre higiene oral, infección de la mandíbula, implantes dentales, caries⁴

La extracción dentaria y la cirugía dentoalveolar son probablemente los desencadenantes más frecuentes para desarrollar ARONJ, en pacientes que reciben terapias con agentes antirresortivos (52 a 61%). Si se debió realizar una osteotomía adicional aumenta aún más el riesgo de ARONJ, incluso combinado con tratamiento adyuvante perioperatorio. La infección asociada con la biopelícula

microbiana oral también afecta significativamente el riesgo de ARONJ, al igual que los implantes dentales, requiriendo una prevención adecuada.¹

Los maxilares por sus características clínicas y anatómicas se constituyen como las zonas de mayor incidencia de osteonecrosis. El hueso alveolar presenta una alta tasa de recambio óseo en comparación con otros huesos del cuerpo humano.⁶

Tratamiento:

El manejo está determinado según el estadio, gravedad de los síntomas, el deterioro funcional y su pronóstico.

Estadio 1: Terapia conservadora, higiene bucal adecuada, asociada a enjuagues bucales tópicos (clorhexidina al 0,12%). Tratar lesiones dentarias y enfermedad periodontal si las hubiera.

Estadio 2: Se realizan los mismos procedimientos que en el estadio 1, asociado a antibióticos sistémicos. Si se sospecha infección, considerar desbridamiento quirúrgico.

Estadio 3: mismos procedimientos que estadio 2, sumando un desbridamiento quirúrgico, resección y reconstrucción de la mandíbula de ser necesario.³

CASO CLÍNICO

Paciente de sexo femenino de 64 años de edad, que consulta en el servicio de odontología del Hospital Central de Mendoza por presentar sintomatología dolorosa en maxilar inferior izquierda (en sector de molares). En cuanto a sus antecedentes sistémicos refiere diabetes mellitus tipo II, hipertensión arterial y Cáncer de mama diagnosticado en 2013, con metástasis en hueso e hígado. Ha sido tratada con Bifosfonatos (Ácido zolendrílico) hasta el año 2017 y desde el 2018 hasta la actualidad con Denosumab (una sesión de quimioterapia por mes).

Refiere exodoncia de elemento 36 realizada en julio del año 2020 y apertura cameral del elemento 35. Además se des-

Osteonecrosis mandibular por uso de agentes antirresortivos. Presentación de un caso clínico

Julietta Viadana; Cristina Vega; Mariana Pezzutti; Yanina Palazzolo

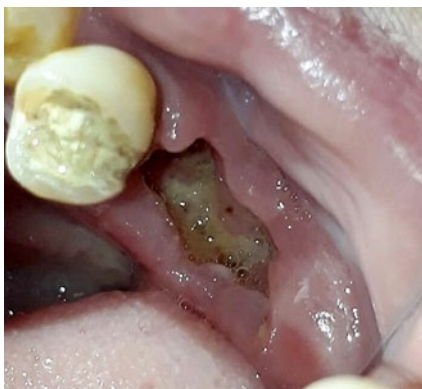

Figura A 1: Alveolo postexodoncia del elemento 36. Se observa exposición de hueso necrótico

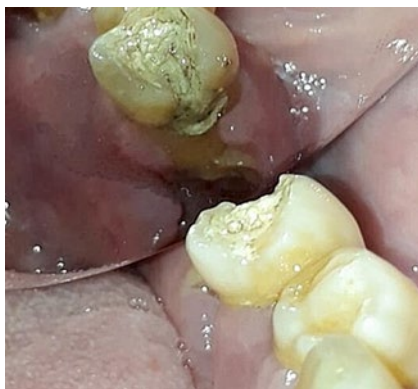

Figura A 2: Vista mesial de alveolo postexodoncia de elemento 36 y apertura de elemento 35.

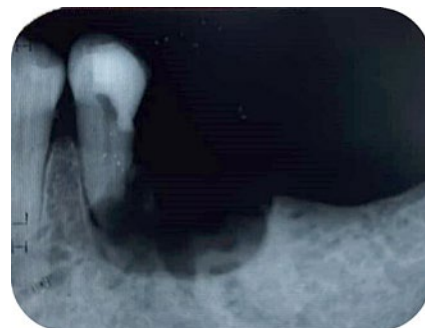

Figura B 1: Imagen radiográfica.

criben múltiples intervenciones realizadas anteriormente por otro profesional que constaron de lavados de lecho, y eliminación de fragmentos óseos con gubia y fresado postexodoncia del elemento 36. Dichas intervenciones se realizaron durante un lapso de aproximadamente 10 meses.

Al examen intraoral, se observa desde la cara distal del segundo premolar (35) hasta distal del alveolo del elemento 36 hueso expuesto de apariencia necrótica. (FIGURA A 1 Y A 2)

Se realiza radiografía periapical donde se evidencia imagen radiolúcida en zona postexodoncia del elemento 36 que no se condice con el proceso de cicatrización normal, e imagen radiolúcida en tercio apical de elemento 35 compatible con reabsorción dentaria o fresado del mismo. (FIGURA B 1)

Se decide realizar exodoncia de elemento 35 por intenso dolor y severa movilidad del mismo, con colocación de plugs y membrana de LPRF (Fibrina rica en plaquetas y leucocitos en inglés) en alveolo postexodoncia y herida del elemento 36. (FIGURA C 1 Y C 2)

DISCUSIÓN

La osteonecrosis de los maxilares se ha

vuelto una condición importante en la odontología debido al progresivo aumento de casos reportados y la dificultad en su manejo terapéutico. Sumado a que se ha aumentado notablemente el uso de antirresortivos para múltiples patologías. El caso clínico expuesto presenta características similares a las descriptas por la literatura respecto de la patología en estudio. Según la clasificación de la AAOMS nuestro caso se describiría como un estadio 2, debido a que la paciente se presentaba con hueso necrótico expuesto, dolor, signos de inflamación, y radiográficos en relación a los descriptos anteriormente en este estadio.

En correlación con la bibliografía, que específica que el 52 a 61% de pacientes que desarrollan ARONJ lo hacen luego de una exodoncia dentaria, la paciente presentó la exodoncia del elemento 36 y la osteotomía de la zona, constituyéndose como la causa desencadenante de la osteonecrosis.

La bibliografía describe a la mandíbula como sitio más frecuente de desarrollar osteonecrosis debido a que es un hueso con menor irrigación en relación con el hueso maxilar, en correspondencia con este dato nuestra paciente presenta la osteonecrosis en zona mandibular.

En cuanto al tratamiento se optó por el uso de L-PRF (fibrina rica en plaquetas y leucocitos) que es un concentrado de plaquetas de segunda generación (matriz de fibrina autóloga natural) obtenido de la sangre del paciente, donde por venopunción ésta es recolectada y colocada en tubos para posteriormente ser llevada a una centrifuga.⁷

El tratamiento con L-PRF fue elegido ya que es fibrina rica en plaquetas, leucocitos, citoquinas y factores de crecimiento, y que inducen la promoción de la cicatrización de las heridas, el crecimiento y la maduración del hueso, la estabilización de los injertos, el sellado de la herida y el control de la hemostasia.⁷

Se encuentra aplicación como un enfoque alternativo no invasivo, rápido y simple para manejar la exposición ósea.⁷

CONCLUSIÓN

La osteonecrosis de la mandíbula es una condición que perjudica significativamente la calidad de vida de los pacientes con cáncer. Medidas preventivas son de suma importancia para reducir el riesgo de ARONJ o retrasar su comienzo. Se debe considerar a todo paciente tratado con antirresortivos como susceptible de presentar osteonecrosis en caso de someterse a procedimientos odontológicos invasivos que involucren al tejido óseo.

El paciente debe estar informado del

Osteonecrosis mandibular por uso de agentes antirresortivos. Presentación de un caso clínico

Julieta Viadana; Cristina Vega; Mariana Pezzutti; Yanina Palazzolo

riesgo de osteonecrosis al extraer piezas dentarias; debemos personalizar e individualizar las estrategias terapéuticas para cada paciente y acompañarlo en el proceso de curación que suele ser extenso, e incómodo para el paciente.

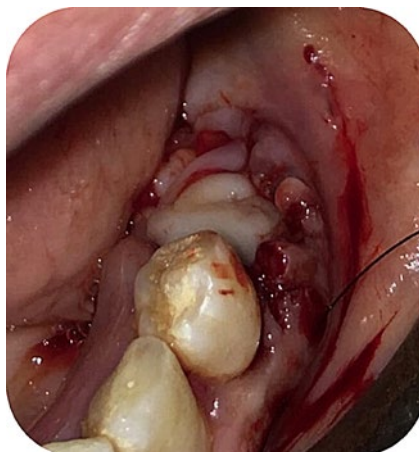


Figura C 1: Fotografía intraoperatoria. Plugs de L-PRF dentro del alveolo del elemento 35 y herida del 36 más colocación de membrana superficial de LPRF.

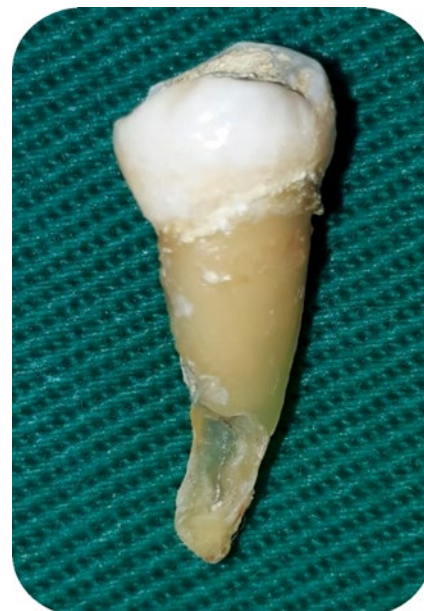

Figura C 2: Elemento 35 postexodoncia. Con evidencia de reabsorción o fresado de tercio apical

BIBLIOGRAFÍA

1. RUGGIERO, S. *Osteonecrosis of the jaw: BRONJ and ARONJ*. *Faculty Dental Journal*, (2014) 5(2), 90–93.
2. PICARDO S, RODRÍGUEZ GENTA S, REY E. *Bisphosphonate-associated maxillary osteonecrosis in osteoporosis patients*. *Revista española de cirugía oral y máxilofacial*. 2015; vol. 37 (103-107).
3. SHIBAHARA T. *Antiresorptive Agent-Related Osteonecrosis of the Jaw (ARONJ): A Twist of Fate in the Bone*. *Toboku J Exp Med*. 2019 Feb; vol. 247 (75-86).
4. ELEUTHERAKIS-PAPAIAKOVOU E, BAMIAS A. *Antiresorptive treatment-associated ONJ*. *Eur J Cancer Care (Engl)*. 2017 Nov; 26 (6).
5. SANTOS A, LIMA D, SCHERMA, A., KITAKAWA, D., MAGALHÃES, N. C., PERALTA, F., & E SILVA DE CARVALHO, L. (2020). *An Approach for the Prevention, Diagnosis, and Treatment of Jaw Osteonecrosis: Report of a Case Associated with Zoledronic Acid*. *The American journal of case reports*, 2020 vol, 21.
6. CORTÉS-MOTTA M, FERNÁNDEZ GRISALES R. *Osteonecrosis de los maxilares: fisiopatología, diagnóstico y tratamiento*. *Rev. CES Odont* 2016; 29(2): (65-77)
7. PINTO, NELSON & TEMMERMAN, ANDY & TEUGHELIS, WIM & CASTRO, ANA & CORTELLINI, SIMONE & QUIRYNEN, MARC. *Consensus Guidelines on the Use of L-PRF from the 1st European Meeting on Enhanced Natural Healing in Dentistry*. 2016.10.13140

Estudio descriptivo de la situación epidemiológica de la Facultad de Odontología de la Universidad Nacional de Cuyo

AUTORES

DRA. MARÍA DEL CARMEN PATRICIA DI NASSO

Decana de la Facultad de Odontología
Universidad Nacional de Cuyo

PROF. MARÍA INÉS BORJAS

Secretaria de Ciencia y Técnica
Facultad de Odontología
Universidad Nacional de Cuyo

LIC. DANIEL GARRO LÓPEZ

Jefe de Informática y Comunicaciones
Facultad de Odontología
Universidad Nacional de Cuyo

OD. EMILIANO TORRES

Facultad de Odontología
Universidad Nacional de Cuyo

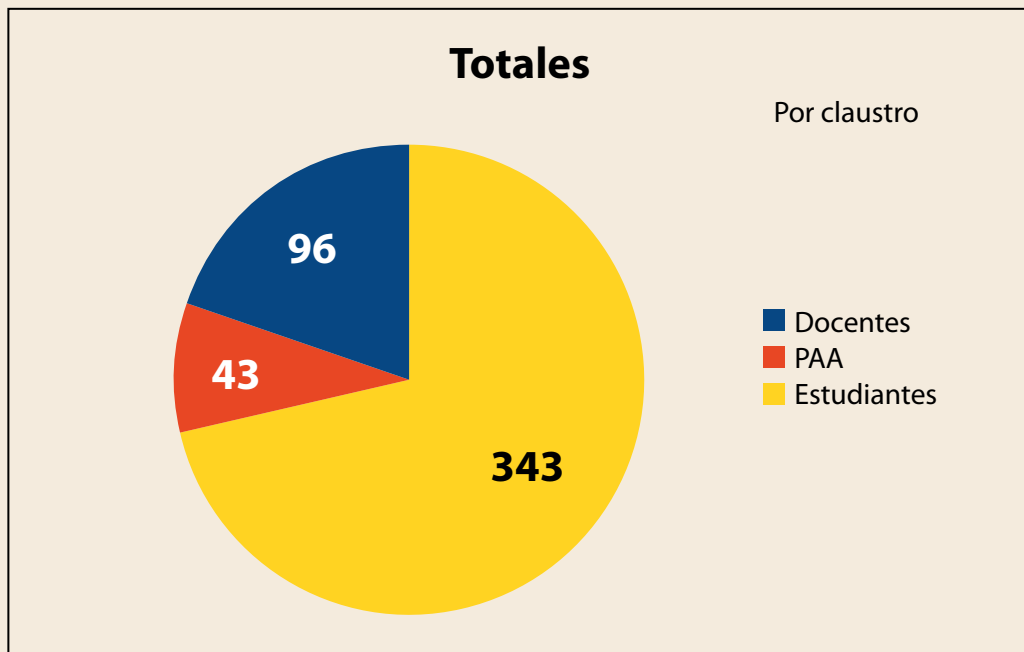
Se realizó un estudio descriptivo de la situación epidemiológica de los claustros de la Facultad de Odontología de la Universidad Nacional de Cuyo, con el objetivo de conocer el estado de salud de todos aquellos que concurren en forma regular a nuestras instalaciones. También se registró el estado de vacunación de los mismos. Los datos recolectados nos permitieron saber cuál es la situación de salud de la facultad y planificar acciones para seguir adelante con el trabajo presencial seguro para nuestra comunidad educativa, que comenzamos en el mes de noviembre de 2020.

FACULTAD DE ODONTOLOGÍA

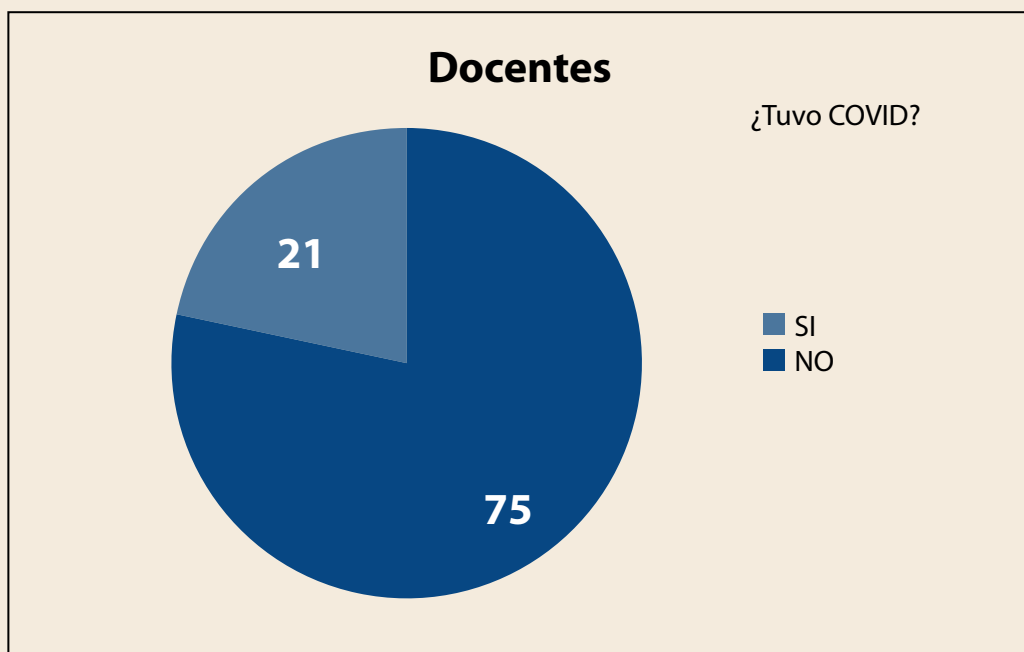
ENCUESTA SOBRE VACUNACIÓN COVID-19

23/06/2021

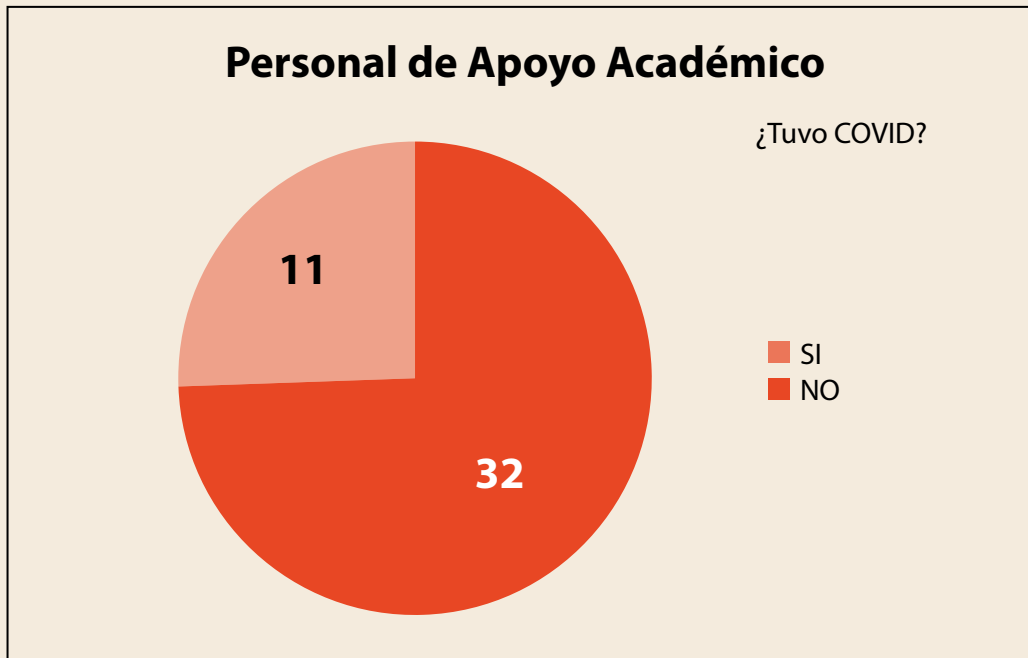
Total de encuestados 482



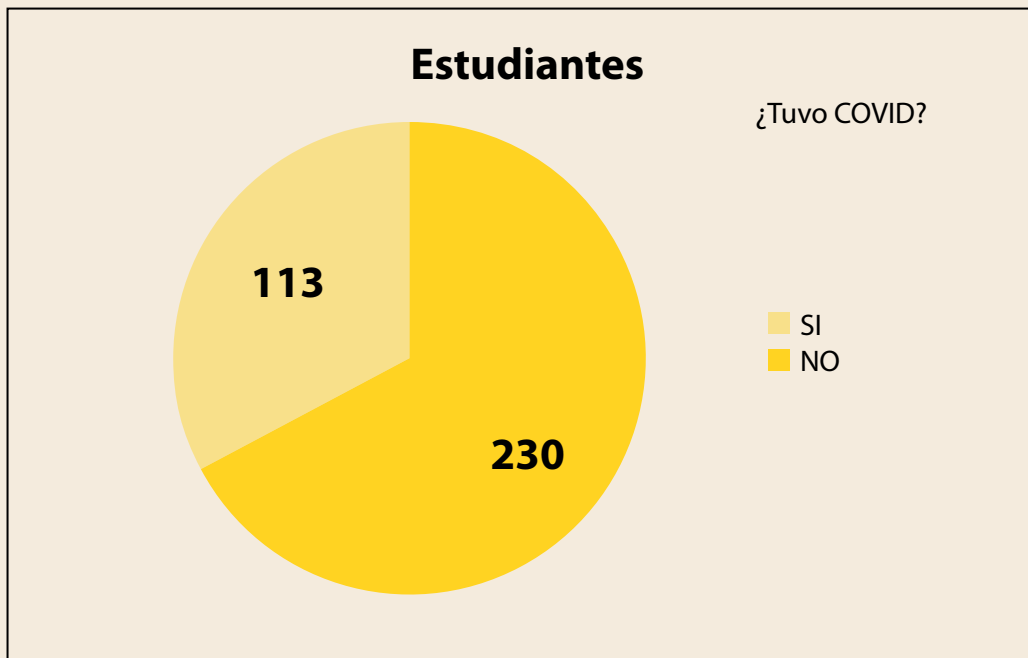¿Tuvo COVID?



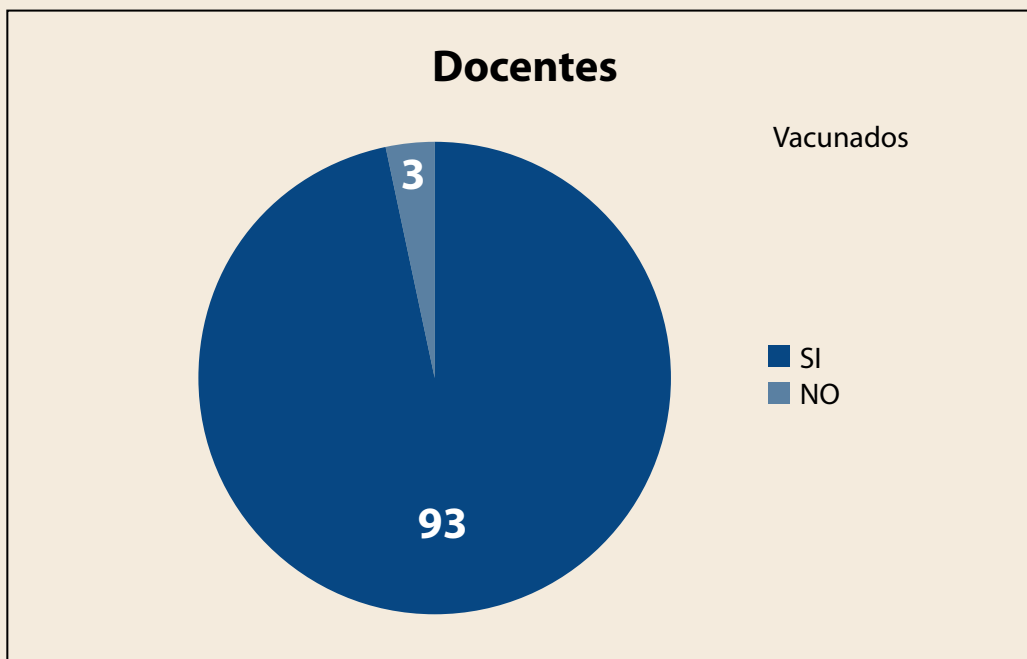
¿Tuvo COVID?



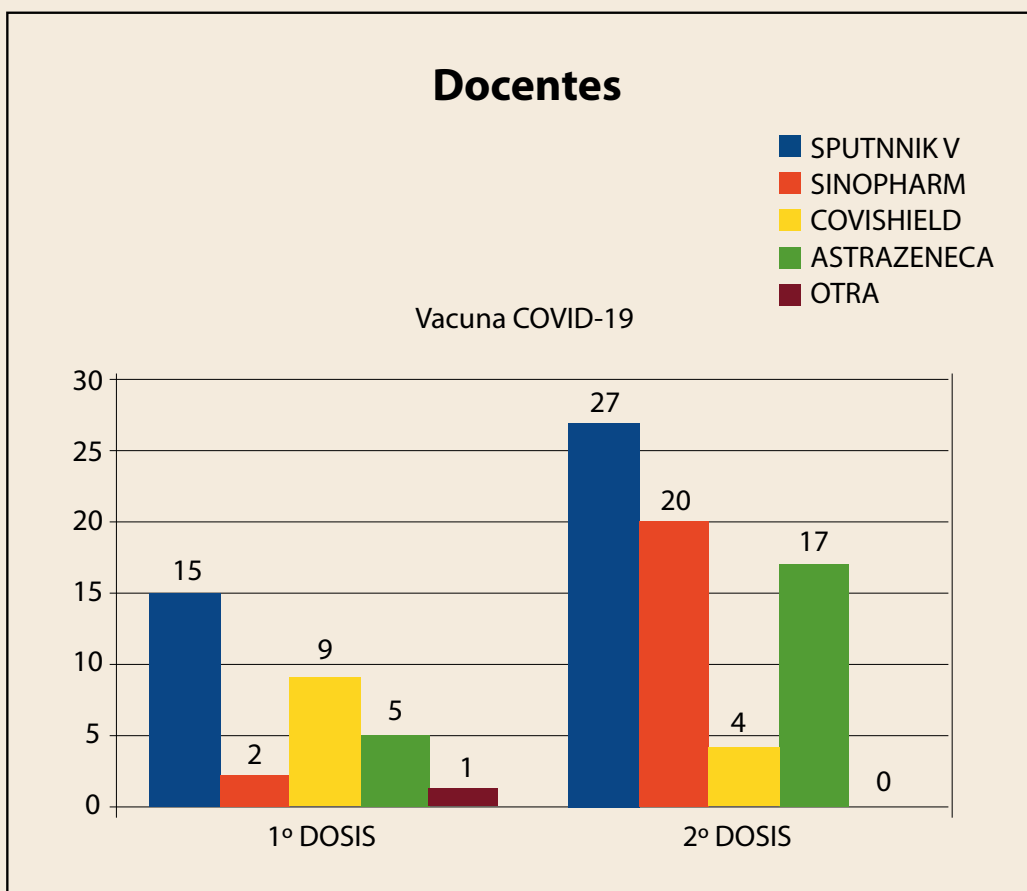
¿Tuvo COVID?



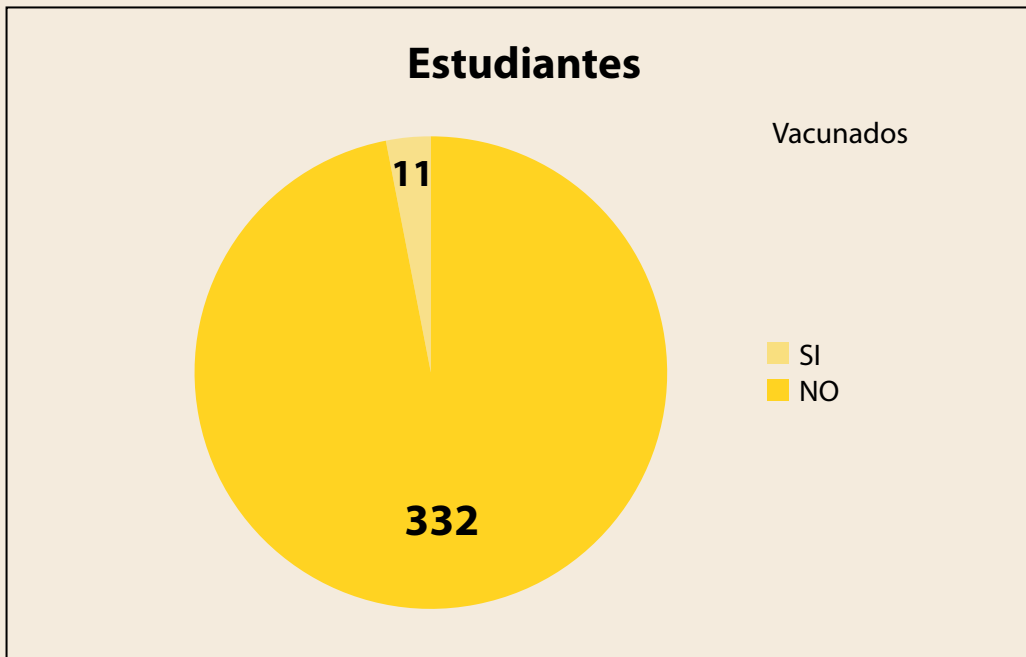Vacunados



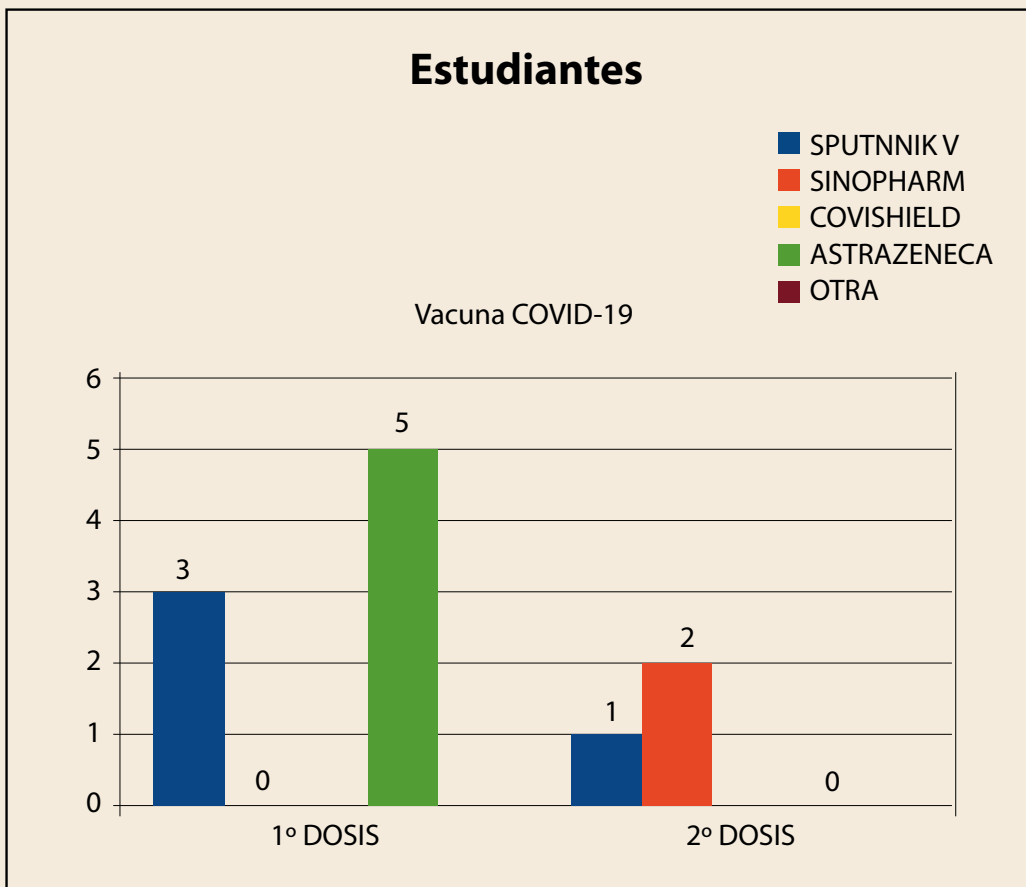
Docentes



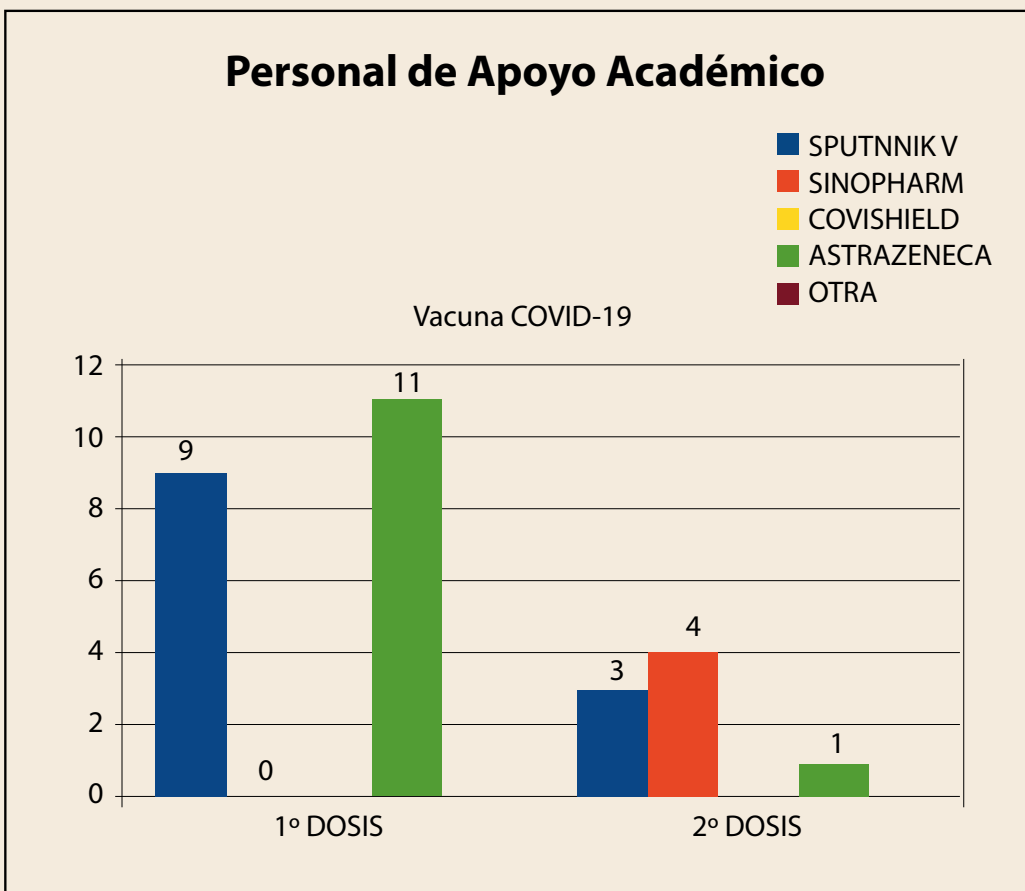
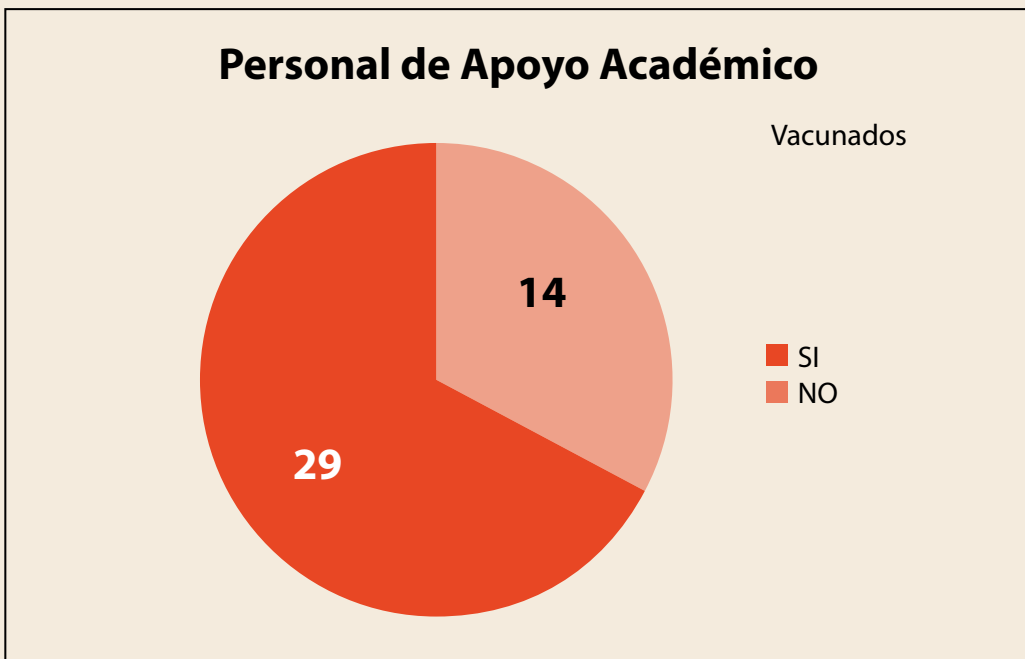
Vacunados



Estudiantes



Vacunados



Anomalías dentarias: Fusión dental, abordaje endodóntico.

Dental anomalies: Fused teeth, endodontic approach.

AUTORES

PROF. DRA. GRACIELA ROXANA PEÑA

Profesora titular. Cátedra de Endodoncia. Facultad de Odontología Universidad Nacional de Cuyo. Coordinadora Académica Carrera de Especialización en Endodoncia. Facultad de Odontología Universidad Nacional de Cuyo. Doctora en odontología. Universidad Nacional de Cuyo. Magíster en investigación Clínica (FCM. Facultad de Ciencias Médicas Universidad Nacional de Cuyo. Especialista en Docencia Universitaria, Universidad Nacional de Cuyo. Especialista en Endodoncia (Universidad Maimónides). e-mail: gpena@fodonto.uncu.edu.ar. Institución Facultad de Odontología Universidad Nacional de Cuyo. Casilla de Correo 378 – 5500 – MENDOZA (Rca. Argentina)

ESP. OD. MARÍA GIMENA REYES

Jefe de Trabajos Prácticos. Cátedra de Endodoncia. Facultad de Odontología Universidad Nacional de Cuyo. Jefe de Clínica Carrera de Especialización en Endodoncia. Facultad de Odontología Universidad Nacional de Cuyo. Especialista en Endodoncia

COAUTORES

ESP. OD. ALBERTO ANSELMINI

Prof. Adjunto: Cátedra de Endodoncia Facultad de Odontología Universidad Nacional de Cuyo. Jefe de Clínica Carrera de Especialización en Endodoncia. Facultad de Odontología Universidad Nacional de Cuyo. Especialista en Endodoncia y Especialista en Docencia Universitaria

ESP. OD. MAIRA SOL BARRERA BORIO

JTP. Cátedra de Endodoncia Facultad de Odontología Universidad Nacional de Cuyo. Especialista en Endodoncia. Facultad de Odontología Universidad Nacional de Cuyo

ESP. OD. ANA JULIETA GONZÁLEZ

Jefe de Trabajos Prácticos. Cátedra de Endodoncia Facultad de Odontología Universidad Nacional de Cuyo. Jefe de Clínica Carrera de Especialización en Endodoncia. Facultad de Odontología Universidad Nacional de Cuyo. Especialista en Endodoncia.

ESP. OD. ALICIA RODRÍGUEZ

Prof. Adjunta. Cátedra de Endodoncia Facultad de Odontología Universidad Nacional de Cuyo. Jefe de Clínica Carrera de Especialización en Endodoncia. Facultad de Odontología Universidad Nacional de Cuyo. Especialista en Endodoncia y Especialista en Docencia Universitaria

RESUMEN

La fusión dental es una anomalía dentaria que consiste en la unión embriológica o en fases pre-eruptivas de dos o más gérmenes dentarios adyacentes por medio de dentina con el resultado de un diente único. Se revisa el diagnóstico diferencial, las formas clínicas y el plan de tratamiento de esta anomalía.

Palabras clave: Anomalía dentaria de unión, Fusión dental.

ABSTRACT

Fused teeth is a dental anomaly which consists in the union of at least two adjacent teeth by dentin, with the result of a unique teeth. Differential diagnosis, clinical patterns and treatment planning of fused teeth are reviewed.

Keywords: Union dental anomaly, Fused teeth.

INTRODUCCIÓN

La fusión dental es una anomalía anatómica dentaria que consiste en la unión

de dos gérmenes dentales adyacentes¹. Comúnmente se identifica como la unión de dos brotes dentales distintos que se

produce en cualquier etapa del desarrollo de los órganos dentarios. Están unidos por la dentina y/o pulpa. Las cámaras

Anomalías dentarias: Fusión dental, abordaje endodóntico.

Prof. Dra. Graciela Roxana Peña; Esp. Od. María Gimena Reyes; Esp. Od. Alberto Anselmi; Esp. Od. Maira Sol Barrera Borio; Esp. Od. Ana Julieta González; Esp. Od. Alicia Rodríguez

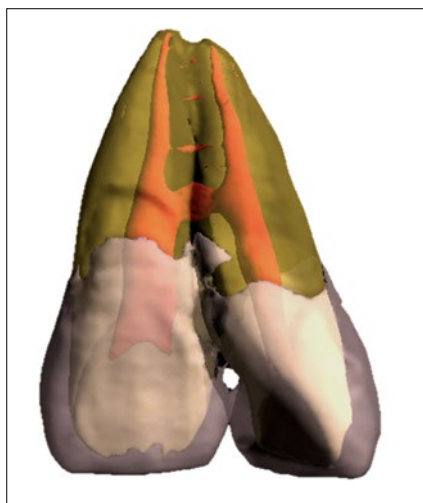

Figura 1: Imagen tomada de eHuman® DIGITAL ANATOMY 3D Tooth Atlas Version 6.5 Milpitas, CA: Brown P & Herbranson E (2011). Quintessence Publishing Co., Inc.

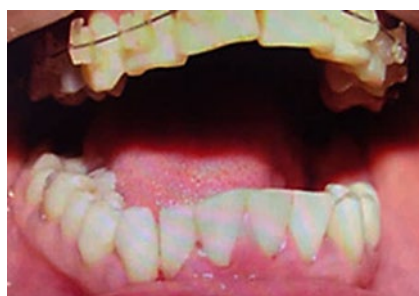

Figura 2: Imagen en donde se observa la fusión dentaria de los elementos 42 y 43.

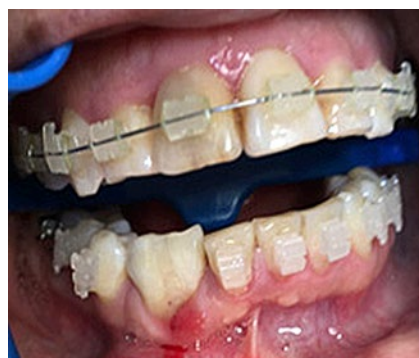

Figura 4: Imagen de los elementos 42 y 43 reconstruido con resina compuesta en el centro de la corona, desde incisal a cervical.

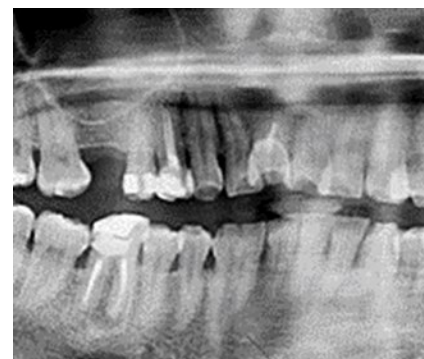


Figura 3: Radiografía panorámica en donde se observa fusión de los elementos 42 y 43.

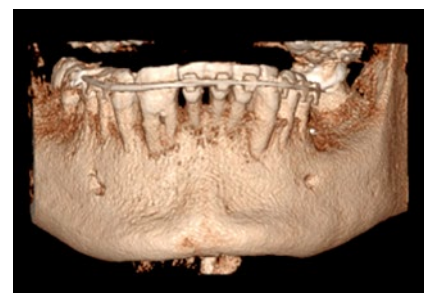

Figura 5: Imagen de reconstrucción 3D en donde se observa la fusión.

y los canales pueden estar vinculados o separados según la etapa de desarrollo cuando se produce la unión, este proceso implica capas germinales epiteliales y mesenquimales, dando como resultado una morfología dental irregular.

La implicación de la dentición permanente es muy rara, con la mayoría de los casos observados en dientes anteriores.² En ocasiones pueden compartir la cámara pulpar, aunque generalmente los dientes fusionados presentan dos cámaras pulpares.²⁻³ Los dientes afectados erupcionan ya fusionados, efectuándose la fusión a lo largo de dientes situados en el mismo plano, pudiendo ser total, o limitada a la corona o a la raíz.⁴ (Fig. 1).

La etiología de la fusión y la geminación es desconocida, pero la mayoría de los autores está de acuerdo en conferirle una etiología multifactorial.

El desarrollo del diente incluye una serie de fenómenos genéticos controlados. La morfología, estructura y composición de los dientes están determinadas por una sucesión de fenómenos moleculares regulados por cientos de genes.

La dentición humana comienza a formarse alrededor de la cuarta semana de vida intrauterina y continúa hasta final de la adolescencia. Debido a la duración del proceso, pueden afectarles los factores medioambientales.

En concreto, como alteración morfológica que nos ocupa, la fusión es una anomalía del proceso formativo, en que a partir de dos gérmenes dentarios primitivos, unidos por la dentina, se obtiene un diente que puede ser de tamaño normal o mayor.³

Esta anomalía se da con mayor frecuencia en la dentición temporal que en la dentición permanente^{5,6}, ocurriendo con mayor frecuencia en incisivos inferiores³, aunque otros afirman que generalmente afectan a los incisivos superiores, sea como fusión del central y el lateral, sea

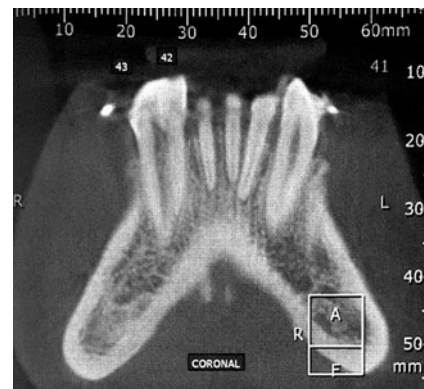

Figura 6: Vista sagital en donde se observa la fusión.

como unión de un incisivo normal y un lateral supernumerario.² En la literatura se establece una clara predilección de localización en las zonas anteriores de los maxilares, involucrando con mayor frecuencia la fusión de incisivos y caninos,

Anomalías dentarias: Fusión dental, abordaje endodóntico.

Prof. Dra. Graciela Roxana Peña; Esp. Od. María Gimena Reyes;

Esp. Od. Alberto Anselmi; Esp. Od. Maira Sol Barrera Borio; Esp. Od. Ana Julieta González; Esp. Od. Alicia Rodríguez

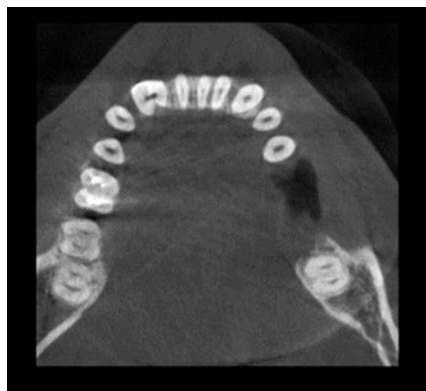


Figura 7 A : Vista axial de la fusión. Tercio cervical.

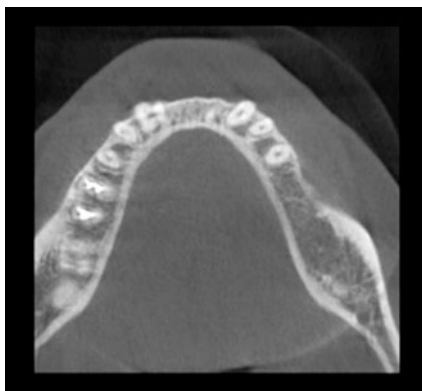


Figura 7 B: Vista axial de la fusión. Tercio medio.

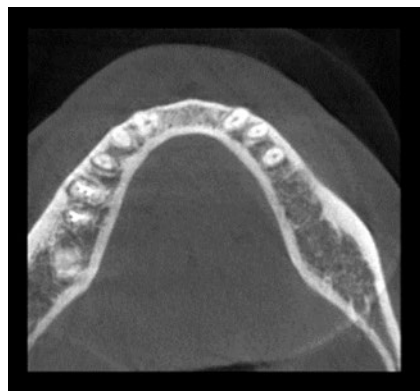


Figura 7 C: Vista axial de la fusión. Tercio apical.

⁷⁻¹⁰ y afectándose raramente premolares y molares.⁶ Se han descrito casos de fusiones bilaterales, siendo éstas también más frecuentes en la dentición temporal y en el maxilar inferior.⁷

La morfología en los dientes fusionados puede ser normal, con las variaciones derivadas del proceso de fusión. En la cara vestibular aparece un surco vertical, más o menos marcado, que indica la línea de fusión de ambos dientes; por palatino pueden presentarse dos cúngulos o uno sólo que se abre en abanico hacia incisal 4. El tamaño del diente depende de la etapa en la que se produjo la fusión; los dientes fusionados tardíamente en el desarrollo a menudo producen dientes de tamaño del doble de lo normal².

La etiología y patogénesis de estas anomalías no están claras,¹¹⁻¹³ pero se han involucrado factores traumáticos e inflamatorios que hayan afectado a ambos folículos.⁴ La etiología exacta no puede ser determinada por la dificultad para establecer las circunstancias embriológicas, ya que estas alteraciones resultan de acontecimientos anormales en el desarrollo embrionario del diente¹⁴. Algunos autores apuntan que la asociación de ciertas anomalías dentarias y algunos trastornos mentales sugiere la participación de la cresta neural en el desarrollo dental.¹⁵

En otras investigaciones se encontró que altas dosis de vitamina A pueden causar anencefalia y fusión dental en ratas de laboratorio embarazadas.⁶ Hitchin y Morris (1966), describieron la ontogenia de incisivos conoides y mostraron que el desorden primario es la persistencia de la lámina interdientaria. También mostraron casos de fusión dentro de miembros de una misma familia, lo que se podría atribuir a un probable patrón hereditario autosómico dominante, con un bajo grado de penetrancia.¹¹

Existe un cierto grado de acuerdo en la literatura acerca de un posible componente hereditario para los dientes dobles en humanos.^{17,18}

Los dientes fusionados pueden ser el resultado de alguna interacción física que hace que los gérmenes dentarios estén en íntimo contacto, con necrosis del tejido interdientario.¹⁹ Entre los factores etiológicos parece relevante la existencia de antecedentes traumáticos que podrían influir en la capacidad de unión de los dos gérmenes dentales durante las etapas pre-eruptivas.

Entre las consecuencias clínicas cabe destacar que, al ocurrir generalmente en la región interincisiva, pueden provocar problemas estéticos de muy difícil solución si la fusión se extiende radicualmente.

te.^{1,2} Otros problemas que pueden estar asociados son la posible pérdida de longitud de la arcada y la erupción retrasada o ectópica de los dientes permanentes, así como el desarrollo de caries a lo largo de la línea de unión, y abscesos periodontales 20-22. Por lo tanto, el objetivo de este trabajo es dar a conocer un reporte de caso de un paciente con fusión dentaria.

CASO CLÍNICO

Paciente de sexo femenino, de 37 años de edad, concurre derivada a la consulta odontológica, en donde se solicita evaluar la posibilidad de separación de dientes 42 y 43, los cuales, a la observación clínica y radiográfica, presentan fusión a nivel coronario y radicular (Fig. 2 y 3).

El profesional en dicha derivación explica haber intentado separar las coronas con fresa diamantada, si tener éxito y que al poco tiempo la paciente comienza a presentar dolor a los cambios térmicos en la zona tratada.

Al examen clínico se observa elemento 42 y 43 reconstruido con resina compuesta en el centro de la corona, desde incisal a cervical abarcando vestibular y lingual (Fig. 4).

Para obtener un diagnóstico de certeza en cuanto al tipo de fusión se solicita una CBCT (Cone Beam Computed Tomogra-

Anomalías dentarias: Fusión dental, abordaje endodóntico.

Prof. Dra. Graciela Roxana Peña; Esp. Od. María Gimena Reyes;

Esp. Od. Alberto Anselmi; Esp. Od. Maira Sol Barrera Borio; Esp. Od. Ana Julieta González; Esp. Od. Alicia Rodríguez

phy), el cual fue realizado con equipo Sirona de haz de cono corto cada 0.3mm con reconstrucciones planares del maxilar inferior sector anterior, cada 2mm, observándose fusión entre los elementos dentarios 42 y 43. La misma se presenta como radicular, en donde se visualizan 2 raíces, con un sólo conducto radicular en común y en la zona coronaria un pequeño tramo de 2 conductos (Fig. 5, 6, 7a,7b y 7c)

Luego del análisis clínico, radiográfico y de realizadas las pruebas de sensibilidad, se diagnostica pulpitis irreversible sintomática de los elementos mencionados, por lo cual se decide realizar el tratamiento endodóntico (Fig. 8).

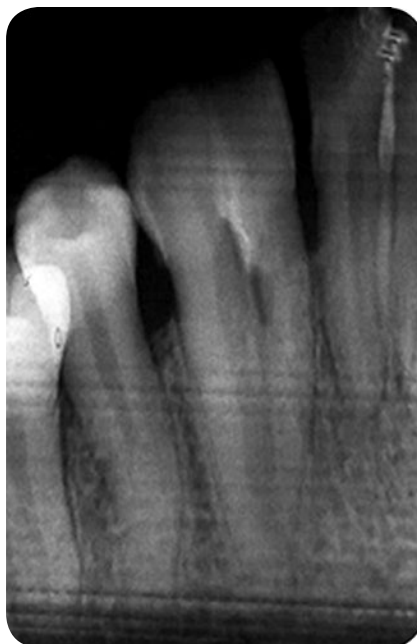
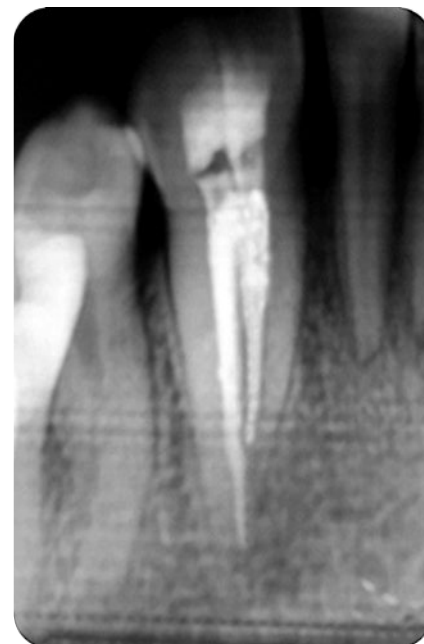Se procede a colocar anestesia y a realizar aislamiento absoluto con goma dique. La apertura cameral se lleva a cabo con piedra de diamante N°4, el cateterismo se realizó con lima tipo K #10 (Dentstply. Sirona. Suiza) y la longitud de trabajo de 23 mm se determinó con localizador apical ProPex Pixi™ (Dentsply - Maillefer, Suiza). Para la preparación de los conductos se utilizó sistema de rotación continua níquel titanio Mtwo (VDW, Alemania). La irrigación se realizó con hipoclorito de sodio al 5,25% y una irrigación final con EDTA al 17%.

La obturación se realizó con conos de gutapercha 25 taper 04 (Dia Dent®, Canadá & USA) y cemento sellador Sealapex™ (Sybron / Kerr - USA) a base de hidróxido de calcio, realizando técnica de condensación lateral (Fig. 9).

DISCUSIÓN

La mayoría de los dientes fusionados son asintomáticos, sin embargo, la fusión y la geminación pueden causar problemas clínicos como alteraciones estéticas, apiñamiento, retención de placa dental, caries y; si el surco es prominente y los divide en la superficie vestibular y palatina y continúa hasta la superficie radicular; posiblemente producirá patología periodontal.

23, 24

**Figura 8:** Radiografía preoperatoria.**Figura 9:** Radiografía postoperatoria.

Algunos estudios recomiendan la hemisección como tratamiento de elección; la hemisección y la extracción se consideran parte fundamental del tratamiento del diente fusionado; para después realizar la restauración de este tejido dentario y tratamiento de ortodoncia a posteriori.^{25,26} Algunos autores catalogan las fusiones dentro de las anomalías de forma; sin embargo la alteración en el volumen y la forma del diente es la consecuencia, pero no la causa de la anomalía, por lo que la fusión debe considerarse como anomalía por unión.⁴ Algunas anomalías dentarias están definidas con precisión, pero este no es siempre el caso,¹⁷ y dentro de las anomalías de unión ha habido cierta confusión entre diferentes entidades clínicas, sobre todo a la hora de diferenciar entre la fusión y la geminación.²⁷

El diagnóstico diferencial entre fusión y geminación es difícil.^{28,29} Sin embargo, raramente una fusión se presenta como una gran corona bifida con una cámara, situación que dificultaría el diagnóstico

diferencial respecto a la geminación.¹

La literatura sugiere que en la geminación las dos mitades de las coronas unidas son usualmente imágenes especulares, en contraste con la fusión, que se manifiesta con una diferencia notable entre las dos mitades de la corona. Dependiendo de la fase en que se unan los gérmenes dentarios, la fusión puede ocurrir durante el desarrollo del esmalte, la dentina o el cemento.³⁰

Esto corrobora que los únicos elementos diagnósticos que posee el clínico para poder realizar el diagnóstico final en estas anomalías son la exploración clínica y radiográfica.^{4,7}

Existen una serie de problemas que pueden ser significativos y no fácilmente superables, como la apariencia estética, el apiñamiento, la acumulación de placa bacteriana secundaria a una superficie porosa irregular, siendo frecuente la caries en el surco que divide una corona.³¹ A pesar de que en pocos casos de los descritos en la literatura se discute el plan

Anomalías dentarias: Fusión dental, abordaje endodóntico.

Prof. Dra. Graciela Roxana Peña; Esp. Od. María Gimena Reyes;

Esp. Od. Alberto Anselmi; Esp. Od. Maira Sol Barrera Borio; Esp. Od. Ana Julieta González; Esp. Od. Alicia Rodríguez

de tratamiento, éste deberá ser tenido en cuenta especialmente cuando las anomalías dentarias se presenten en la dentición permanente.¹⁰ Los incisivos de mayor ta-

maño influyen en el alineamiento anterior y en la simetría de la arcada, posiblemente causando serios problemas periodontales, ortodónticos y estéticos.^{19,24,30}

Se deben aclarar con precisión las expectativas del paciente y la historia dental a la hora de determinar el planteamiento terapéutico más apropiado.

BIBLIOGRAFÍA

1. AMERICAN ASSOCIATION OF ENDODONTISTS, editor. *Glossary of endodontic terms. 9th ed. Chicago, IL: American Association of Endodontists; 2016*
2. CAMARGO AJ, ARITA ES, WATANABE PC. *Fusion or gemination? An unusual mandibular second molar. Int J Surg Case Rep. 2016;21:73-7.*
3. ARRIETA JJ, BARTOLOMÉ B. ANOMALÍAS DENTARIAS. EN: VARELA M (EDITOR). *Problemas bucodentales en pediatría. Madrid: Ergón, 1999:43-58.*
4. NADAL-VALLDAURA A. *Patología dentaria. Barcelona: Ed Rondas, 1987.*
5. HAGMAN FT. *Anomalies of form and number, fused primary teeth, a correlation of the dentitions. J Dent Child 1988; 55:359-61.*
6. CHEN R, WANG C. *Gemination of a maxillary premolar. Oral Surg Oral Med Oral Pathol 1990; 69:656.*
7. DUNCAN WK, HELPIN ML. *Bilateral fusion and gemination: A literature analysis and case report. Oral Surg Oral Med Oral Pathol 1987; 64:82-7.*
8. RAVN JJ. *Aplasia, supernumerary teeth and fused teeth in the primary dentition. Scand J Dent Res 1971; 79:1-6.*
9. MUNRO D. *Gemination in the deciduous teeth. Br Dent J 1958;104:238-40.*
10. MATTOS-GRANER RO, RONTANI RM, GAVIAO MB, DE SOUZA FILHO FJ, GRANATTO AP, DE ALMEIDA OP. *Anomalies of tooth form and number in the permanent dentition: report of two cases. ASDC J Dent Child 1997;64:298-302.*
11. HITCHIN AD, MORRIS I. *Geminated odontome-con nation of the incisors in the dog - its etiology and odontogeny. J Dent Res 1966;45:575-83.*
12. SURMONT PA, MARTINS LC, DE CRAENE LG. *A complete fusion in the primary human dentition: A histological approach. J Dent Child 1984;51:362-7.*
13. O'REILLY PMR. *A structural and ultrastructural study of a fused tooth. J Endodont 1989;15:442-6.*
14. CHAUDRY SI, SPRAWSON NJ, HOWE L, NAIRN RI. *Dental twinning. Br Dent J 1997;182:185-8.*
15. PUY L, PIZZARRO C, NAVARRO F. *Double teeth: Case reports. J Clin Pediatric Dent 1991; 15:120-4.*
16. KNUDSEN PA. *Fusion of upper incisors at bud or cap stage in mouse embryos with exencephaly induced by hypervitaminoses A. Acta Odontol Scand 1965;23:549-65.*
17. LEVITAS TC. *Gemination, fusion, twinning, and concrescence. J Dent Child 1965;32:93-100.*
18. CAMM JH, WOOD AJ. *Gemination, fusion and supernumerary tooth in the primary dentition: Report of case. J Dent Child 1989;56:60-1.*
19. KILLIAN CM, CROLL TP. *Primary and permanent incisor twinning defects in one dental quadrant: report of case. Quintessence Int 1990;21:363-5.*
20. MILAZZO A, ALEXANDER SA. *Fusion, gemination, oligodontia, and taurodontism. J Pedod 1982; 6:194-9.*
21. GERSH RP, ISLER S. *Bilateral connation of primary molars: Report of a case. J Dent Child 1973; 40:39-41*
22. MADER CL. *Fusion of teeth. J Am Dent Assoc 1979; 98:62-4.*
23. PEYRANO A, ZMENER O. *Endodontic management of mandibular lateral incisor fused with supernumerary tooth. Endod Dent Traumatol 1995; 11(4):196-8.*
24. REISENBERG RE, KILLIAN CM. *Triplication and twinning in one dental arch: report a case. Quintessence Int 1990; 21:621-3.*
25. BALLAL NV, KUNDABALA M, ACHARYA S. *Esthetic management of fused carious teeth: a case report. J Esthet Restor Dent 2006; 18(1):13-17.*
26. ATASU M, CIMILLI H. *Fusion of the permanent maxillary right incisor to a supernumerary tooth in association with a gemination of permanent maxillary left central incisor: a dental, genetic and dermatographic study. J Dent Pediatric Dent 2000; 24(4):321-3*
27. TRUBMAN A, SILBERMAN SL. *Triple teeth: case reports of combined fusion and gemination. J Dent Child 1988; 55:298-9.*
28. JOSHI V, PRAVANKUMAR V, JOSHI RS, JOSHI S, SARI THA M. *Bilateral fusión of the mandibular primary incisors: a case report. International Journal of Oral and Maxillofacial Pathology 2011; 2:40-3.*
29. GELLIN ME. *The distribution of anomalies of primary anterior teeth and their effect on the permanent successors. Dent Clin North Am 1984;28:69-80.*
30. CROLL TP, RAINS NJ, CHEN E. *Fusion and gemination in one dental arch: Report of a case. J Dent Child 1981;48:297-9.*
31. O'REILLY PMR. *Structural and radiographic evaluation of four cases of tooth fusion. Aust Dent J 1990; 35:223-6.*

Casos Clínicos

Fibroma Osificante Periférico Revisión de un caso clínico

Peripheral Fibroma Ossificans. A clinic case

AUTORAS

JACQUELINE DU BOIS GOITIA

Odontóloga. Especialista en Docencia Universitaria y gestión con orientación en Ciencias de la Salud. Auxiliar Docente de 1ra. Categoría de la Cátedra de Clínica Estomatológica. Especialista en Docencia Universitaria. Facultad de Odontología de la Universidad Nacional del Nordeste. Avenida Libertad 5450.
E-mail: jrduboisgoitia@odn.unne.edu.ar

MARÍA MERCEDES GONZÁLEZ

Doctora en Odontología. Profesora Titular de la Cátedra de Clínica Estomatológica. Delegada Rectoral del Instituto de Servicios Sociales de la Universidad Nacional del Nordeste (ISSUNNE).
E-mail: mmgonzalez@odn.unne.edu.ar

RESUMEN

El Fibroma osificante periférico es una entidad considerada reactiva, benigna, con predilección del sexo femenino. Se presenta un caso clínico de paciente femenina de 41 años de edad con residencia en la ciudad de Corrientes Capital que acude a consulta por la detección de una lesión tumoral en la zona de ántero-inferior de la mandíbula. La etiología es controversial pero en este caso se ha asociado a la presencia de irritantes locales y traumáticos en la zona de asiento de la lesión. La conducta terapéutica consistió en la exéresis de la lesión y el control clínico trimestral.

Palabras clave: Fibroma osificante-sexo femenino-lesiones periodontales

ABSTRACT

Peripheral fibroma ossificans is considered a reactive and benign entity, with a predilection for the female sex. We present a clinical case of a female patient of forty-one years old living in Corrientes City, who attended a periodontal consultation caused by the detection of an injury tumor, located in the antero-inferior area of the jaw. The etiology is controversial but in this case it has been associated with the presence of local irritants and trauma in the area of the injury site. The behavior therapy was to quit the injury by surgery and clinic controls every three months.

Keywords: ossifying fibroma-female sex-periodontal injuries

INTRODUCCIÓN

El fibroma osificante periférico es una lesión reactiva, cuyo origen se considera en las células del ligamento periodontal; son lesiones benignas de tejido conectivo, con focos de calcificación generalmente asintomáticas. Se presenta un caso de fibroma osificante periférico, permitiendo destacar la importancia clínica de este

tipo de patología infrecuente en la estadística, con revisión de literatura científica actualizada para un correcto diagnóstico y adecuado manejo terapéutico para la resolución de la patología.

ANTECEDENTES

La paciente de 41 años de edad se presenta a la consulta en la Cátedra de Clí-

nica Estomatológica de la Facultad de Odontología de la Universidad Nacional del Nordeste. Los antecedentes hereditarios y personales no reflejan datos significativos.

Los antecedentes de la enfermedad actual revelan que la lesión ubicada en la zona anterior del maxilar inferior se inició hace un año y cuatro meses luego de ha-

Fibroma Osificante Periférico. Revisión de un caso clínico

Jacqueline Du Bois Goitia; María Mercedes González

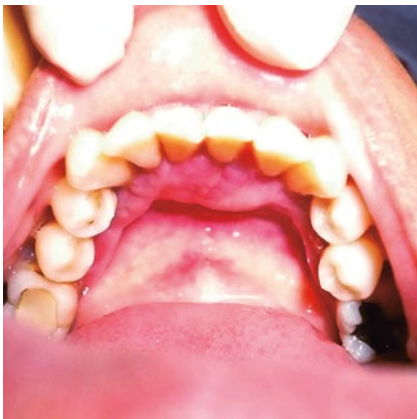

Figura 1: Lesión en la consulta.

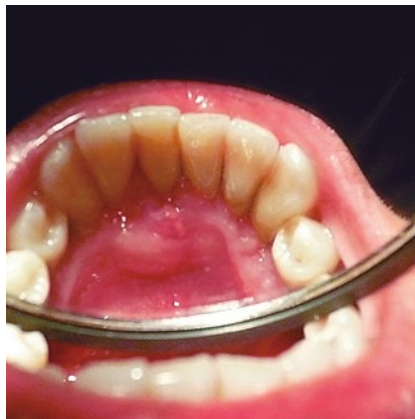

Figura 1: Lesión en detalle.

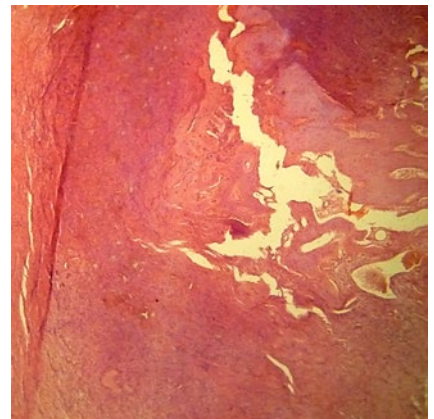


Figura 1: Estudio Histopatológico.

berse realizado un detartraje en las piezas dentarias anteroinferiores, provocándole fortuitamente un traumatismo en dicha zona. En sus inicios presentó un tamaño de aproximadamente 5 mm hasta modificar su dimensión aproximada de 2 cm x 1 cm. El dolor que presentaba era irradiado extendiéndose a la región infraparotídea y cervical, exacerbado a la ingesta de alimentos y con la realización diaria de las técnicas de higiene bucal. Este trauma producía una hemorragia local leve. Consultó a profesionales y el tratamiento que prescripto consistió en enjuagues diarios con digluconato de clorhexidina al 0,12% y geles tópicos con lidocaína al 2% para disminuir el dolor. Vía oral antibiótico (amoxicilina 500 mg cada 8 horas durante una semana) que solo tenían efecto por un tiempo limitado. La lesión nunca remitió por completo, a la recidiva aumentaba de tamaño y drenaba secreción purulenta.

DESCRIPCIÓN DEL CASO

La lesión se localiza en la gíngiva lingual de las piezas dentarias anteroinferiores nº 4.1 y 4.2. Se presenta como una hiperplasia exóftica, ligeramente redondeada con bordes regulares y de base pediculada. (Fig. 1) Posee zonas mixtas eritematosas junto a zonas rosa coral. Tiene aproximadamente un tamaño de 2 cm de

ancho por 1 cm de largo. En cuanto a la superficie de la misma podemos ver que es lobulada debido a zonas vasculares dilatadas que son más blandas a la palpación, de coloración rojo vinoso, en otras zonas de superficie fibrosa al realizar la palpación son firmes tomando una coloración rosa pálido simulando una apariencia de mora (Fig. 2). A la palpación bidigital la lesión drenó secreción purulenta. Las piezas dentarias implicadas en la misma presentan movilidad con pérdida ósea de tipo horizontal.

La entidad anatomopatológica del tumor Fibroma Osificante puede clasificarse en central y periférico⁽¹⁾. El Fibroma osificante periférico constituye nuestro objeto de estudio.

La conducta terapéutica instaurada fue la escisión quirúrgica de la lesión, prescripción farmacológica de amoxicilina 1 gramo y ácido clavulánico, 1 comprimido cada 12 horas durante 7 días. La lesión extirpada fue derivada al Laboratorio de Anatomía Patológica de la Facultad de Odontología de la Universidad Nacional del Nordeste a cargo de la Dra. María Susana Briend para su análisis. (Fig. 3)

El Informe histopatológico establece la mucosa gingival con acantopapilomatosis del epitelio, áreas de erosión superficial, corion fibroso con proliferación fibroblástica y de colágeno denso, con

formación de osteoide y trabéculas óseas calcificadas. Coexisten sectores de tejido de granulación e infiltrado linfoplasmocitario.

El Diagnóstico clínico presuntivo fue de Hiperplasia Fibrosa con absceso crónico. El diagnóstico de certeza concluyó en Fibroma Osificante Periférico.

Cabe destacar el rol primordial de los estudios complementarios como el histopatológico para el diagnóstico definitivo. También se le indicó a la paciente un hemograma completo, recuento y fórmula, coagulograma, que solo certificó una leucocitosis.

El Acto quirúrgico se llevó a cabo en el Servicio de Cirugía Máxilo Facial de la Facultad de Odontología de la Universidad Nacional del Nordeste a cargo del Dr. Sebastián Krupp, Especialista en Cirugía Máxilo Facial. (Fig. 4)

DISCUSIÓN

La literatura consultada es contrapuesta e incierta respecto a la etiopatogenia del FOP. A pesar de ello en este caso clínico se ha demostrado su origen traumático en los tejidos periodontales lo cual produjo el desarrollo de la lesión crónica de la paciente y el cuadro clínico descrito.^(2,3)

La historia clínica exhaustiva y detallada nos reveló en detalle la presentación pa-

Fibroma Osificante Periférico. Revisión de un caso clínico

Jacqueline Du Bois Goitia; María Mercedes González

tognomónica del FOP respecto a la etiopatogenia relatada ⁽⁴⁾.

La irritación crónica en un determinado sitio, hace que las células mesenquimáticas pueden formar inicialmente un granuloma piogénico y de ahí pueden ocurrir dos cosas; que madure a un estado fibro-epitelial o que madure a un estado fibro-osificante⁽⁵⁾

La segunda opción de evolución de forma osteoide es la que nos ocupa en esta oportunidad, a pesar de su baja incidencia dentro de las lesiones estomatológicas de la cavidad bucal ⁽⁷⁾. En algunas ocasiones, el FOP puede mostrar signos como calcificaciones difusas en el área central de la lesión; también se puede observar una erosión ósea superficial asociada a una destrucción de hueso ^(6,8). Estos datos fueron revelados por el estudio histopatológico realizado.

CONCLUSIÓN:

El Fibroma Osificante Periférico es una entidad infrecuente, pero de destacada importancia en la clínica. Es una lesión de origen multifactorial pero generalmente el trauma en los tejidos periodontales es una de sus causas tal lo descrito en el caso clínico.

La recidiva es una situación habitual aproximadamente 1 en 5 ⁽⁴⁾ de los Fibromas Osificantes Periféricos. Por tal motivo el Plan de Tratamiento desarrollado con la exéresis quirúrgica en el Servicio de Cirugía Máxilo Facial de la Facultad de Odontología se realizó con márgenes de seguridad sugeridos. Es muy importante que se realice con los límites adecuados por la posibilidad de frecuente recidiva de las lesiones.

El control de los hábitos de higiene y la prevención de la instauración de las le-

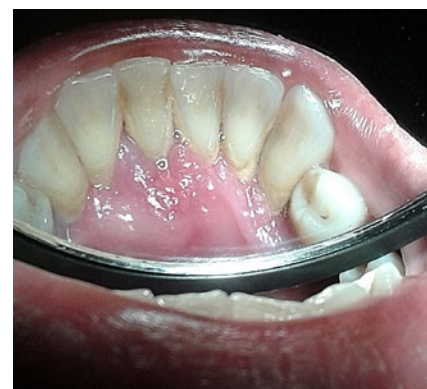

Figura 4: Postoperatorio.

siones infecciosas y periodontales que establecen factores incidentes preponderantes para la recurrencia del FOP es muy importante.

Se establecieron controles clínicos trimestrales los cuales fueron exitosos hasta la actualidad sin detección de lesiones.

BIBLIOGRAFÍA

- 1. CHRKANOVIC, B.R. ET AL.** Fibroma osificante central en el maxilar superior: reporte de un caso y revisión de la literatura. *Av Odontostomatol* [online]. 2011, vol.27, n.1 [citado 2020-10-30], pp.33-39. Disponible en: <http://scielo.isciii.es/scielo.php?script=sci_arttext&pid=S0213-12852011000100004&lng=es&nrm=iso>. ISSN 2340-3152
- 2. GUERRA BETANCOURT ROSA MARÍA ET AL.** Correo Científico Médico de Holguín (CCM) ISSN: 1560-4381 CCM 2019; 23(3) Universidad de Ciencias Médicas Holguín CC BY-NC-SA Presentación de Caso Fibroma osificante periférico. Presentación de caso Peripheral ossifying fibroma. Case report <https://www.medigraphic.com/cgi-bin/new/resumen.cgi?IDARTICULO=92316#>
- 3. TROVATI MORETI LC, ET AL.** Fibroma ossificante periférico: relato de caso. *Arch Health Invest.* 2016 [citado 10 mar 2017]; 5(2): 106-111. Disponible en: <http://archhealthinvestigation.com.br/ArchI/article/viewFile/1305/pdf>.
- 4. PEREZ ALVAREZ, D.; GONZALEZ SANCHEZ, M.A.; BERINIAYTES, L. Y GAY ESCODA, C..** Fibroma osificante periférico: Presentación de tres casos y revisión de la literatura. *Av Odontostomatol* [online]. 2011, vol.27, n.4 [citado 2020-10-30], pp.183-188. Disponible en: <http://scielo.isciii.es/scielo.php?script=sci_arttext&pid=S0213-12852011000400002&lng=es&nrm=iso>. ISSN 2340-3152.
- 5. GONZÁLEZ DE P. MARY CARMEN; GRIMALDO-CARJEVSKI MOSES** Fibroma Osificante periférico en el maxilar. ¿Lesión reactiva o neoplasia verdadera? Reporte de un caso. *Acta Odontológica Venezolana* Volumen 48, No. 3, Año 2010. Obtenible en: [https://www.actaodontologica.com/ediciones/2010/3/art-12/Consultado el: 30/10/2020](https://www.actaodontologica.com/ediciones/2010/3/art-12/Consultado%20el%2030%2F10%2F2020)
- 6. COSTA-CARLOS, RAFAELA CRISTINA ET AL.** Early onset peripheral ossifying fibroma: Presentation of a case. *Rev. Clin. Periodoncia Implantol. Rehabil. Oral* [online]. 2017, vol.10, n.2 [citado 2020-10-30], pp.84-86. Disponible en: <https://scielo.conicyt.cl/scielo.php?script=sci_arttext&pid=S0719-01072017000200084&lng=es&nrm=iso>. ISSN 0719-0107. <http://dx.doi.org/10.1016/j.piro.2016.04.004>.
- 7. ZHANG W, YU CH, AN Z, GENG N, BAO D.** Reactive gingival lesions: A retrospective study of 2,439 cases. *Quintessence Int.* 2007 Feb; 38(2):103-10.
- 8. DELBEM A, CUNHA R, SILVA J, SOUBHIA A.** Peripheral cemento-ossifying fibroma in child: A follow-up of 4 years report of a case. *Eur J Dent.* 2008;2:134-7.

Histoplasmosis Oral en un paciente inmunocompetente

Oral Histoplasmosis in an Immunocompetent Patient

AUTOR

OD. JOSÉ MARÍA ECHEVARRÍA

Cátedra de Estomatología Clínica II.

Universidad Nacional de Rosario

E-mail: echevarriajosemaria@hotmail.com

RESUMEN

La histoplasmosis es una Infección micótica poco frecuente y en menor medida en pacientes inmunocompetentes, es causada por el hongo *Histoplasma Capsulatum*, endémica en América en zonas tropicales y subtropicales. Es una enfermedad fúngica sistémica que adopta diversas formas clínicas, entre ellas las lesiones orales, las cuales pueden ser difíciles de distinguir del carcinoma de células escamosas. En ocasiones los microorganismos son escasos y no se identifican fácilmente, lo que impide el diagnóstico temprano y un manejo adecuado. Presentamos un caso de Histoplasmosis en un paciente de 63 años, inmunocompetente con úlceras orales. La misma se confirmó mediante la realización de biopsia de las lesiones y su posterior estudio de histopatología y de cultivo.

Palabras Claves: Histoplasmosis, Oral, Inmunocompetente

ABSTRACT

*Histoplasmosis is a rare fungal infection and to a lesser extent in immunocompetent patients, it is caused by the fungus *Histoplasma Capsulatum*, endemic in America in tropical and subtropical areas. It is a systemic fungal disease that takes various clinical forms, including oral lesions, which can be difficult to distinguish from squamous cell carcinoma. Sometimes microorganisms are scarce and not easily identified, which prevents early diagnosis and proper management. We present a case of Histoplasmosis in a 63-year-old immunocompetent patient with oral ulcers. It was confirmed by biopsy of the lesions and subsequent histopathology and culture study.*

Keywords: Histoplasmosis, Oral, Immunocompetent

INTRODUCCIÓN

La histoplasmosis es una infección micótica, esta micosis comienza en 1906 de la mano del Dr. Darling, ocasionada por el hongo *Histoplasma capsulatum* variedad *capsulatum*. Es endémica en el continente Americano en regiones tropicales y subtropicales con una temperatura media anual de 22 a 29°C, una humedad relativa de 60-80 % y un promedio de precipitación anual de aproximadamente 1000 mm. Se en-

cuentra en suelos con alto contenido de nitrógeno y fosfatos, asociados a excretas de aves y de murciélagos. El *histoplasma* es un hongo térmicamente dimórfico crece como un moho en el suelo (micelial) y al parasitar al hombre o animales en forma levaduriforme. Los pulmones son el portal de entrada para esta infección la cual es ocasionada por la inhalación de partículas micóticas transportadas por el aire (microconidios).

La infección por *Histoplasma capsulatum* habitualmente se produce por vía respiratoria. Ante la presencia de los gérmenes, el organismo desarrolla inmunidad específica de tipo celular los macrófagos fagocitan los gérmenes sin destruirlos, formándose granulomas que conduce al control de la infección. Los hongos que persisten en estado latente, tardíamente pueden reactivarse si por cualquier causa se deteriora la inmunidad celular. Se reproducen local-

Histoplasmosis Oral en un paciente inmunocompetente

Od. José María Echevarría

mente, luego siguen la vía linfática hacia los ganglios hiliares y mediastinales y a través del conducto torácico invaden el torrente sanguíneo diseminando en los distintos tejidos y órganos.

Clínicamente la histoplasmosis puede ser asintomática o sintomática es posible que se presente un corto período de infección activa o que ésta se disemine por todo el cuerpo y puede afectar tantos pacientes inmuno-competentes como inmuno-comprometidos está asociada a diabetes, etilismo, desnutrición, tabaquismo, tumores, ingesta prolongada de corticoides e inmunodeficiencias (HIV) por eso se reconoce como una infección oportunista marcador de SIDA. Además se ha relacionado con diferentes actividades laborales, por lo que se registrada como una enfermedad ocupacional.

CASO CLÍNICO

Paciente de sexo masculino, de 63 años de edad, de nacionalidad Argentina, que concurre a la consulta de la Cátedra de Estomatología Clínica II de la Facultad de Odontología de Rosario (FOR) derivado por su odontóloga por lesiones dolorosas en cavidad bucal. Como antecedentes personales el paciente refiere ser hipertenso medicado con enalapril 10 mg, 1/2 comprimido al día. En cuanto a sus hábitos fuma 20 cigarrillos por día desde los 14 años, con un total de 357700 cigarrillos fumados hasta el momento de la consulta y consume vino con las comidas. Dentro de sus antecedentes hereditarios y familiares no se describen ninguno de relevancia para destacar.

Como antecedentes de la enfermedad actual el paciente manifiesta que todo comenzó hace aproximadamente un mes en el piso de boca del lado izquierdo con una ulcera que fue aumentando de tamaño. Además presenta otra ulcera en el borde lingual derecho en su tercio anterior con el mismo tiempo

de evolución y ambas muy dolorosas. También nos contó que presentaba una pérdida de peso involuntaria de 10 Kg. El mismo manifiesta que su odontóloga le desgastó la prótesis inferior pensando que era la causa de estas lesiones y al no remitir las mismas decide derivarlo al servicio.

En el examen estomatológico peribucal se observa una facie simétrica, trigüeña, la semimucoso de color y aspecto normal, su apertura bucal dentro de los parámetros normales, músculos masticadores, ATM y glándulas tanta salival como tiroides sin particularidades. A la palpación se presentan ganglios submaxilares bilaterales aumentados de tamaño, blandos, móviles y dolorosos. Demás cadenas ganglionares sin particularidad.

En el examen endobucal se observan que el mismo es portador de una prótesis de acrílico completa superior y una prótesis parcial removible de cromo cobalto inferior que al momento de la consulta no usaba. Presentaba dos lesiones, una ulcera en el borde lingual derecho en su tercio anterior, de aproximadamente 2 cm de largo por 1.3 cm de ancho, bordes irregulares, de base indurada pero que no sobrepasa los límites de la lesión, fondo necrótico, color blanca amarillento y dolorosa a la palpación (Foto 1). Y otra lesión ulcerosa en piso de boca del lado izquierdo que sobre pasa la línea media y se extiende hacia la cara ventral de la lengua y reborde alveolar lingual, que mide aproximadamente 6 cm de largo por 3.5 cm de ancho con las mismas características clínicas que la anterior, de bordes irregulares e indurados y dolorosa a la palpación (Foto 2).

Diagnóstico diferencial:

A. Histoplasmosis.
B. Blastomicosis.
C. Carcinoma de Células Escamosas
Como exámenes complementarios se

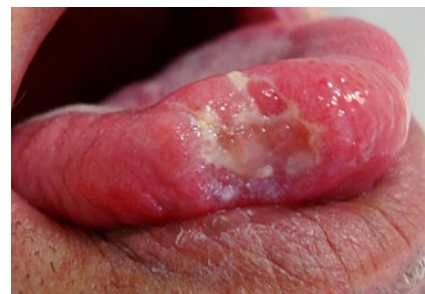

Foto 1

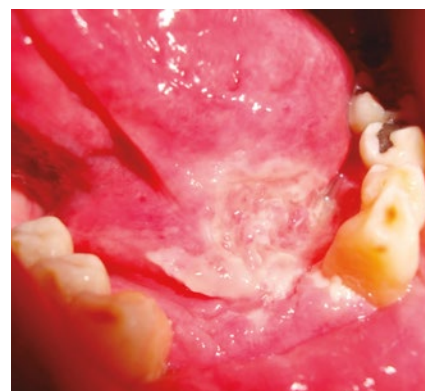


Foto 2

solicitaron exámenes de laboratorios tanto hemograma completo, glicemia, hepatograma y coagulograma con resultados dentro de los parámetros normales, también se pidió VIH, Hepatitis B y VDRL los cuales dieron negativos. Además radiografía de tórax frente y perfil sin presentar ninguna particularidad y se indicó biopsia de ambas lesiones para su estudio histopatológico y cultivo en Agar Sabouraud Dextrosa a 25° C.

Diagnóstico definitivo:

1. Lesión de lengua: Mucosa de lengua con lesión inflamatoria crónica y granulomatosa, ulcerada y necrosada que destaca intensa respuesta macrofágica y presencia de elementos micóticos.
2. Lesión en piso de boca: Mucosa de piso de boca con caracteres de difusa inflamación crónica y macrofágica.

Histoplasmosis Oral en un paciente inmunocompetente

Od. José María Echevarría

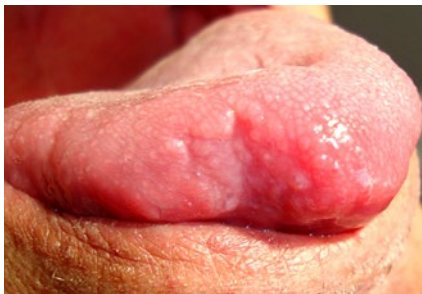

Foto 3

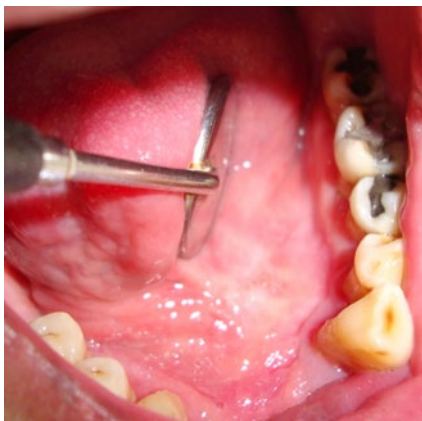

Foto 4

Focalmente ulcerada y con reacción granulomatosa gigantomacrocitaria. Se reconoce la presencia de pequeñas esferas micóticas intracelulares y en el intersticio del estroma.

Con técnica de PAS, se observa numerosas estructuras micóticas compatibles con *Histoplasma*. Los hallazgos sugieren corroborar con estudio micológico por cultivo.

Ambos cultivos micológicos dieron positivo para *Histoplasma Capsulatum*. Se deriva al paciente al servicio de Infectología del Hospital Centenario. En el cual se le indicó itraconazol 200 mg un comprimido cada 12 horas durante 3 meses y un comprimido cada 24 hs. por tres meses más y controles periódicos cada 15 días.

Al paciente se lo controló 30 días pos-

teriores del comienzo del tratamiento. Sin observarse lesiones en la mucosa oral (Foto 3-4).

CONCLUSIONES

Si bien es frecuente que esta patología se presente en pacientes inmunocomprometidos, también existen casos en pacientes inmunocompetentes con manifestaciones únicamente orales, por tal motivo, es importante destacar el desempeño que cumple el odontólogo en el diagnóstico de las lesiones orales de esta. El diagnóstico y el tratamiento oportuno proporcionan alivio de los síntomas y un resultado favorable. Sin embargo, presentación tardía en las etapas finales no responden a los medicamentos y pueden conducir a la pérdida de vida del paciente.

BIBLIOGRAFÍA

1. SIGERA LSM, GUNAWARDANE SR, MALKANTHI MA, ET AL. *Histoplasma capsulatum* caused a Localized Tongue Ulcer in a Non-HIV Patient-A Case from Nonendemic Country. *Ear Nose Throat J.* 2020; 99(6):379-381.
 2. SINGH A, GAURI M, GAUTAM P, GAUTAM D, HAQ M, HANDA A C, HANDA K K. *Head and Neck Involvement With Histoplasmosis; The Great Masquerader.* *Review Am J Otolaryngol.* Sep-Oct 2019; 40(5):678-683.
 3. KHETARPAL S, MHAPSEKAR T, NAGAR R, PARIHAR A. *Oral Histoplasmosis Masquerading as Acute Necrotizing Ulcerative Gingivitis: A Rare Case Report.* *Int J Health Sci (Qassim).* Sep-Oct 2019; 13 (5): 37-40.
 4. GÓMEZ-SANTANA L V, TORRE A C, HERNÁNDEZ B A, VOLONTERI V, LAURA B, GALIMBERTI R LUIS. *Mucocutaneous Manifestations of Infection by Histoplasma Capsulatum in HIV-Negative Immunosuppressed Patients.* *Case Reports Actas Dermosifiliogr.* 2018 May; 109(4):e27-e32.
 5. CHROBOCZEK T, DUFOUR J, RENAUX A, AZNAR C, DEMAR M, COUPPIE P, ADENIS A. *Histoplasmosis: An oral malignancy-like clinical picture.* *Med Mycol Case Rep.* 2018 Jan 17; 19:45-48.
 6. MERINO-ALADO, S. MATA-ESSAYAG, J. PINEDA, G. MORONTA, E. BRICEÑO-CAVEDA, ET AL. *Oral Manifestations Associated to Paracoccidioidomycosis and Histoplasmosis.* *Pesqui. Bras. Odontopediatria Clin. Integr.* (1) (2018), artículo e3846.
 7. SOUZA, B. C., & MUNERATO, M. C. *Oral manifestation of histoplasmosis on the palate.* *Anais brasileiros de dermatologia,* 2017; 92(5 Suppl 1), 107-109.
 8. GILLIAN A FOLK, BRENDA L NELSON. *Oral Histoplasmosis.* *Head Neck Pathol.* Diciembre de 2017; 11 (4): 513-516.
 9. CHATTERJEE D, CHATTERJEE A, AGARWAL M, ET AL. *Disseminated Histoplasmosis with Oral Manifestation in an Immunocompetent Patient.* *Case Rep Dent.* 2017; 2017:1323514.
 10. MOTA DE ALMEIDA FJ, KIVIJÄRVI K, ROOS G, NYLANDER K. *A case of disseminated histoplasmosis diagnosed after oral presentation in an old HIV-negative patient in Sweden.* *Gerodontology.* 2015 Sep; 32(3):234-6.
 11. N. BAHR, S. ANTINORI, J. WHEAT, G. SAROSI. *Histoplasmosis Infections Worldwide: Thinking Outside of the Ohio River Valley.* *Curr. Trop. Medicina. Rep.,* 2 (2) (2015), págs. 70 – 80.
- RAMYA, S. Y MAJUMDAR, S. *Histoplasmosis oral.* *Oral and Maxillofa-*

Histoplasmosis Oral en un paciente inmunocompetente

Od. José María Echevarría

BIBLIOGRAFÍA

cial Pathology Journal, July-December 2015; 6(2):639-642

12. IQBAL F, SCHIFTER M, COLEMAN HG. Oral presentation of histoplasmosis in an immunocompetent patient: a diagnostic challenge. *Aust Dent J.* 2014 Sep; 59(3):386-8.

13. BARKET S, COLLINS B, HALUSIC E, BILODEAU E. A chronic nonhealing gingival mass. *Histoplasmosis. J Am Dent Assoc.* 2013 May; 144(5):491-4.

14. VIDYANATH S, SHAMEENA PM, SUDHA S, RESMI G NAIR. Disseminated histoplasmosis with oral and cutaneous manifestations. *J Oral Maxillofac Patol.* 2013; 17 (1): 139-42.

15. BRAZÃO-SILVA MT, MANCUSI GW, BAZZOUN FV, ISHISAKI GY, MARCUCCI M. A gingival manifestation of histoplasmosis lea-

ding diagnosis. *Contemp Clin Dent.* 2013; 4 (1): 97-101.

16. FERNÁNDEZ ANDREU, CARLOS M, ILLNAIT ZARAGOZÍ, MARÍA T, MARTÍNEZ MACHÍN, GERARDO, PERURENA LANCHA, MAYDA R, & MONROY VACA, ERNESTO. Una actualización acerca de histoplasmosis. *Revista Cubana de Medicina Tropical.* 2011, 63(3), 189-205.

17. Á.M. TOBÓN. Protocolo de estudio y manejo de histoplasmosis. *Infectio.* 2012; 16(Supl 3): 126-128

18. WIERNA, ALICIA, ANSONNAUD, ANA, SORIA, ANALÍA, & GONZÁLEZ MC D, MAURICIO. Histoplasmosis oral localizada: Reporte de un caso clínico en Tucumán, Argentina. *Revista médica de Chile,* 2010, 138(5), 586-589.

Crónica de una epidemia a la sombra de la pandemia Comunicación de caso clínico

***Chronicle of an epidemic in the shadow of the pandemic.
Clinical case communication***

AUTORES

OD. NAOMY ECHEVERRIA

Ayudante diplomado catedra de Patología y Clínica Estomatológica Facultad de Odontología Universidad Nacional de la Plata.

OD. MARTINA KRAUSE

Ayudante diplomado catedra de Patología y Clínica Estomatológica Facultad de Odontología Universidad Nacional de la Plata.

OD. FEDERICO ULIBARRIE

Ayudante diplomado catedra de Patología y Clínica Estomatológica Facultad de Odontología Universidad Nacional de la Plata.

OD. PABLO CIMATTI

Ayudante diplomado catedra de Patología y Clínica Estomatológica Facultad de Odontología Universidad Nacional de la Plata.

OD. GEORDINA ALAMO

Ayudante diplomado catedra de Patología y Clínica Estomatológica Facultad de Odontología Universidad Nacional de la Plata.

OD. CAROLINA COLOMBO

Ayudante diplomado catedra de Patología y Clínica Estomatológica Facultad de Odontología Universidad Nacional de la Plata.

ASESORES

DRA. JUDITH BAUDO

Doctora en Odontología. Profesora Adjunta Cátedra de Patología y Clínica Estomatológica de la Facultad de Odontología Universidad Nacional de la Plata.

PROF. PABLO DORATI

Profesor Adjunto Cátedra de Patología y Clínica Estomatológica de la Facultad de Odontología Universidad Nacional de la Plata.

DR. GABRIEL LAZO

Doctor en Odontología. Profesor Titular Cátedra de Patología y Clínica Estomatológica de la Facultad de Odontología Universidad Nacional de la Plata.

RESUMEN

La sífilis es una enfermedad causada por la espiroqueta de *Treponema pallidum* que muestra un amplio espectro clínico. Sus manifestaciones clínicas principalmente se observan en la piel y las mucosas; sin embargo, su mimetismo con otras enfermedades complica a menudo su diagnóstico y retrasa su tratamiento. Este artículo ilustra las lesiones observadas en un paciente con sífilis secundaria, con la finalidad de difundir su aspecto clínico que

ABSTRACT

Syphilis is a disease caused by Treponema pallidum spirocheta that shows a broad clinical spectrum. Its clinical manifestations are mainly observed in the skin and mucous membranes; however, his mimicry with other diseases often complicates his diagnosis and delays his treatment. This article illustrates the lesions observed in a patient with secondary syphilis, in order to spread their clinical appearance that allows easy diagnostic suspicion,

Crónica de una epidemia a la sombra de la pandemia. Comunicación de caso clínico

Naomy Echeverría; Martina Krause; Federico Ulibarrie; Pablo Cimatti; Geordina Alamo; Carolina Colombo. Asesores: Judith Baudo; Pablo Dorati; Gabriel Lazo

permita una fácil sospecha diagnóstica, así como mostrar la mejor forma para corroborar los diagnósticos.

Palabras claves: Sífilis - Secundarismo - Lesiones bucales - Serología

as well as show the best way to corroborate diagnoses.

Keywords: Syphilis - Secundarism - Oral Injuries - Serology

INTRODUCCIÓN

La sífilis es una enfermedad de transmisión sexual causada por la espiroqueta *Treponema pallidum* de las subespecies *pallidum*. Esta afección continúa siendo un importante problema de salud de acuerdo con la Organización Mundial de la Salud; América Latina y el Caribe tienen la mayor incidencia de sífilis en el mundo, concentran 3 de los 12 millones de nuevas infecciones (1).

En 2016, en Argentina, se notificaron 545 casos totales y 212 confirmados de sífilis congénita.

Correspondieron, en su gran mayoría, a la zona Centro del país (Ciudad Autónoma de Buenos Aires –CABA–, Buenos Aires, Córdoba, Entre Ríos y Santa Fe) (2).

Según informes del Ministerio de Salud de la Nación (MSAL), entre 2011 y 2017, pasaron de 3875 casos reportados a 11 709, sin considerarse los casos no notificados o no diagnosticados, ya sea por la falta de consulta por parte de la población o por la falta de sospecha y confirmación diagnóstica. Este aumento de incidencia se describe en adolescentes y en adultos, sin modificaciones por clase social, según el Boletín Integrado de Vigilancia Epidemiológica del MSAL. (3)

De las notificaciones de sífilis en consultas clínicas durante el año 2018 se encontró que el 44% pertenece a hombres (tasa de incidencia 45,2 $\text{c}/100.000$ habitantes) y el 56% a mujeres (tasa de incidencia 55,9 personas $\text{c}/100.000$ habitantes). Esta distribución probablemente sea atribuible a la mayor accesibilidad de las mujeres a los servicios de salud, más que a la

distribución de la enfermedad en la población. (4)

ANTECEDENTES

La sífilis se considera “la gran imitadora” debido a su extrema heterogeneidad en la manifestación clínica y a su mimetismo con otras alteraciones; afecta principalmente la piel y las mucosas. La mucosa bucal se afecta frecuentemente en 30% de los pacientes con secundarismo sifilítico, incluso puede verse involucrada en ausencia de hallazgos cutáneos; estos pacientes plantearán un desafío diagnóstico. (5) Las lesiones de la mucosa bucal pueden ocurrir en cualquiera de las tres etapas principales de la sífilis. La boca es el sitio extragenital más común de la sífilis primaria. El chancro se hará presente en el sitio de inoculación, que puede ser en los labios, la lengua, la mucosa bucal, las amígdalas o la orofaringe. El chancro es una erosión generalmente única, indolora, con base endurecida y fondo limpio, siendo rico en *treponemas*, se acompaña de linfadenopatía local o regional. El período de incubación tiene una duración entre 10 y 90 días (media de tres semanas). Esta etapa puede durar entre dos y ocho semanas y desaparecer de forma espontánea, independientemente del tratamiento. (6) El período secundario se caracteriza por presentar manifestaciones cutáneas y/o generales. Las manifestaciones cutáneo-mucosas son las más frecuentes. El 25% de los pacientes no tratados desarrollará síntomas entre las 4 a 10 semanas posteriores a la aparición del chancro. Las manifestaciones cutáneas del secundarismo sifilítico son: eritematosas (roséola sifilítica) papulosas y pigmentarias. Las manifestaciones muco-

sas se localizan en boca, laringe, faringe y mucosa anogenital son lesiones eritematosas, pápulas, placas opalinas, lengua en pradera segada, condilomas planos. Puede haber alopecia, onixis y perionixis sifilítica. (7). En el estadio latente temprano la persona se encuentra asintomática. La respuesta inmunológica ha controlado la infección lo suficiente como para eliminar los síntomas, pero no ha erradicado al *Treponema pallidum* completamente. La enfermedad se pone en evidencia por la positividad de las pruebas de laboratorio. Este período transcurre en el primer año desde que se adquiere la infección. La sífilis terciaria en la mucosa bucal puede manifestarse como goma o glositis atrófica. El goma es una lesión granulomatosa destructiva, generalmente asintomática, que afecta cualquier parte de la boca, que puede extenderse a los tejidos adyacentes. La glositis atrófica se presenta en la cara dorsal, asume un aspecto suave y brillante debido a la atrofia de papilas filiformes y fungiformes. (8)

CASO CLÍNICO

Paciente masculino de 57 años de edad que concurre a la consulta de patología y clínica estomatológica derivado por su odontóloga particular para consulta por “llagas” en la boca. Como antecedentes personales refiere ser diabético insulino dependiente, ex fumador de 1 atado y medio por día (30 cigarrillos diarios) – entre los 20 y 52 años / total de cigarrillos fumados: 345.600 cigarrillos. Hábito sexual: heterosexual con pareja estable (declarada como única pareja en el último año) – tipo de práctica sexual: sexo genital. No utiliza métodos de barrera (preservativo).

Crónica de una epidemia a la sombra de la pandemia. Comunicación de caso clínico

Naomy Echeverría; Martina Krause; Federico Ulibarrie; Pablo Cimatti; Geordina Alamo; Carolina Colombo. Asesores: Judith Baudó; Pablo Dorati; Gabriel Lazo

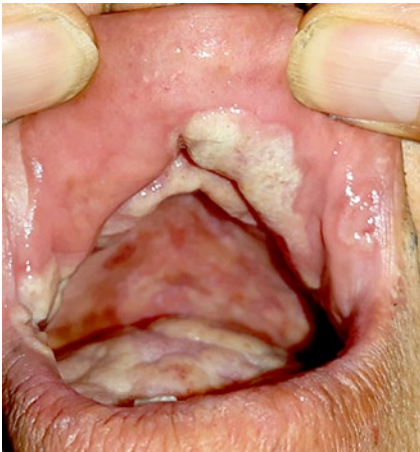

Figura 1: Lesiones en mucosa bucal superior.

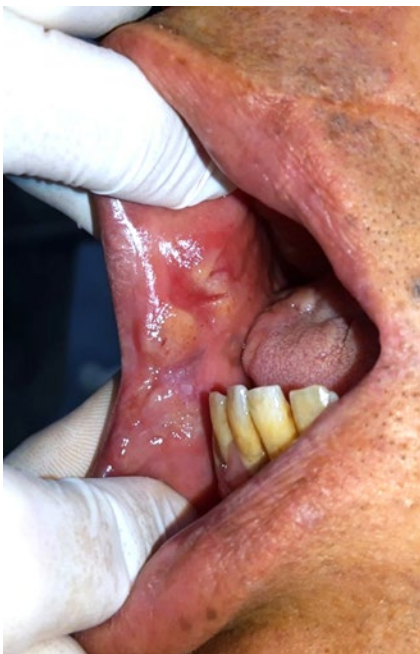

Figura 2: Lesiones en mucosa yugal derecha.

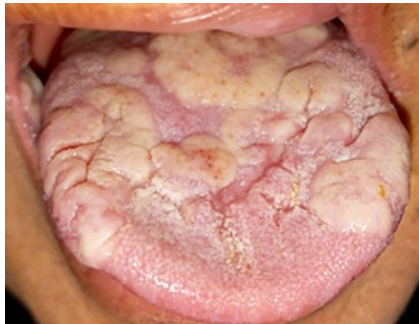

Figura 3: Lesiones papulovegetantes del dorso lingual.

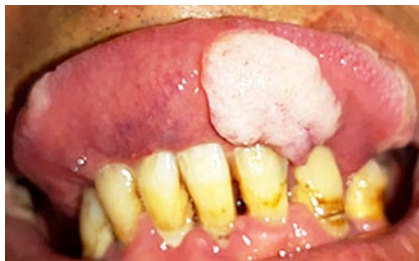

Figura 5: Lesiones en cara ventral de la lengua.

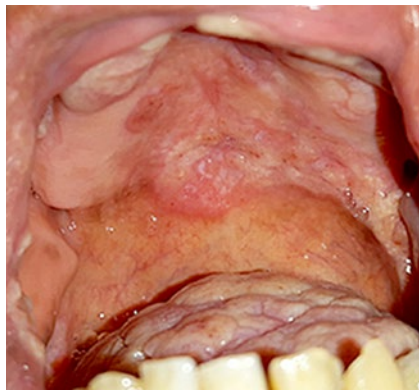

Figura 6: Lesiones en paladar duro y reborde residual superior.

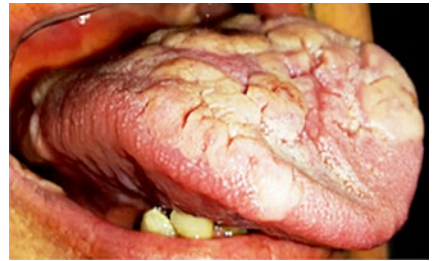

Figura 4: Puntillado rojizo por la ubicación coriónica de las pápulas.

Antecedentes de la enfermedad actual

El paciente relata que la enfermedad se inició hace aproximadamente 3 semanas, oportunidad en que aparecieron "llagas" muy dolorosas que lo llevaron a consultar a su odontólogo. Al salir esas llagas dejó de utilizar las prótesis pensando que podría existir mejoría, sin embargo, las

mismas persistieron, salieron nuevas y el dolor se hizo más intenso.

Comenta también que había tenido lesiones en la boca anteriores a las actuales, al igual que en el pene y en los dedos de los pies. Al consultar a un médico este lo derivó a un especialista en dermatología quien indicó una crema antimicótica y las lesiones curaron.

Estado actual

Paciente ambulatorio, lúcido, ubicado en tiempo y espacio, afebril. Desdentado total maxilar superior, portador de prótesis completa desadaptada y contaminada. Maxilar inferior parcialmente dentado, no utiliza prótesis inferior. Piezas dentarias remanentes en malposición, con presencia de cálculo dental, placa bacteriana evidente y bolsas periodontales activas. Presenta lesiones en mucosa labial y surco vestibular superior (fondo de surco). Mucosa yugal derecha e izquierda en su tercio anterior. Lengua: dorso, cara ventral y bordes linguales. Paladar duro, y pilar anterior del velo del paladar del lado izquierdo. Se palpan polimicroadenopatías submaxilares y submentales, simétricas, móviles, no dolorosas.

No existen, al momento de la consulta, lesiones palmoplantares ni en faneras. Todas las lesiones mucosas presentan un marcado polimorfismo clínico. Se observan extensas lesiones papulares de aspecto húmedo, color opalinas y contornos arciformes, infiltradas a la palpación.

Crónica de una epidemia a la sombra de la pandemia. Comunicación de caso clínico

Naomy Echeverría; Martina Krause; Federico Ulibarrie; Pablo Cimatti; Geordina Alamo; Carolina Colombo. Asesores: Judith Baudo; Pablo Dorati; Gabriel Lazo

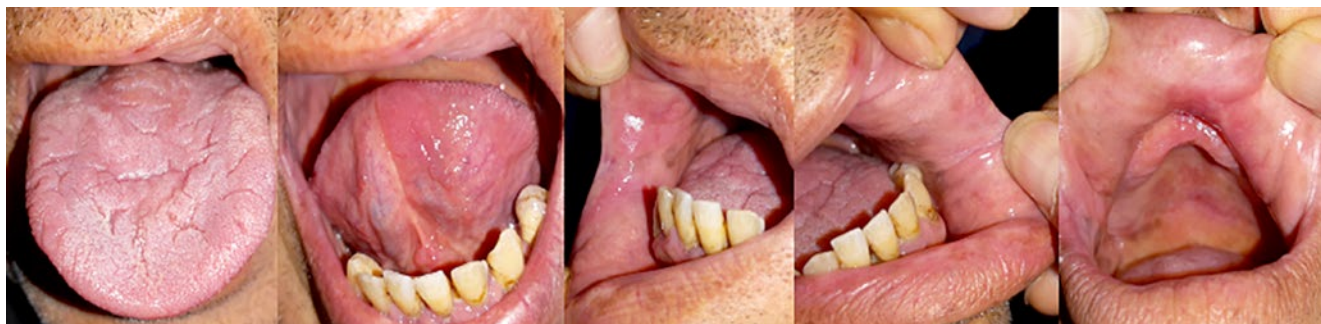

Figura 7: Iconografía posterior a la segunda dosis.

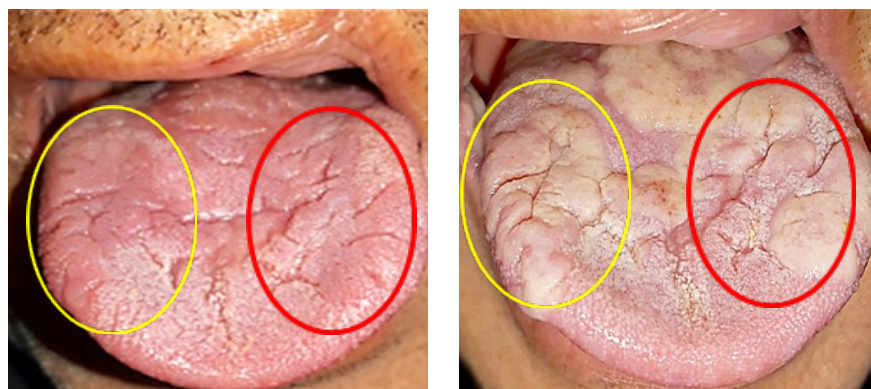


Figura 8: Los surcos ya existentes por lengua escrotal.

Mucosa labial superior (lado izquierdo): Extensa Pápula de contornos arciformes y superficie blanco opalina, húmeda, infiltrada a la palpación. Presenta una fisura profunda en su polo anterior. En mucosa labial adyacente a comisura izquierda pápula erosionada. Las lesiones presentan intenso dolor al examen. (Fig. 1)

Mucosa yugal derecha (tercio anterior): Pápulas coriónicas polimorfas de contornos arciformes, aspecto húmedo, opalinas, atravesadas por fisuras. La superior por una fisura de fondo rojiza no sangrante. infiltradas a la palpación. Muy dolorosas. (Fig. 2)

Dorso de la lengua: Se observan elementos papulovegetantes de aspecto cerebriforme, formados por la infiltración de los bordes de surcos linguales de la lengua escrotal del paciente. Tienen un aspecto pulido, edematoso. Son firmes a la palpación y no dolorosas. (Fig. 3)

Algunas pápulas (sobre todo las centrales) presentan un puntillado de origen vascular, de acuerdo con la ubicación coriónica de las pápulas. (Fig. 4).

Cara ventral: Pápula infiltrada recorrida

por un surco que nace en su polo posterior. (Fig 5)

Paladar duro y reborde residual superior: Manchas rojas y lesiones finamente vegetantes de superficie lobulada opalinas, que sobre el rafe medio cruzan la línea del postdaming extendiéndose a velo del paladar. (Fig. 6)

Pilar anterior del velo del paladar (lado izquierdo): Extensa pápula infiltrada a la palpación. (Fig. 6)

Diagnóstico presuntivo

Secundarismo Sifilítico

Estudios complementarios

- Registro iconográfico
- Estudios serológicos: VDRL – FTA abs – VDRL cuantitativa REACTIVA 1/256 dils – AC TREPONEMA PALLIDUM (FTA) 22.68 RP. Serología VIH: NO REACTIVO
- La pareja realizó estudios serológicos

similares arrojando los siguientes resultados: VDRL 1/32 dils – Sífilis TP 18.69 / HIV: NO REACTIVO

Diagnóstico de certeza

Secundarismo Sifilítico

Tratamiento

Se realizó la derivación al especialista en enfermedades infecciosas para iniciar el tratamiento que consistió en la aplicación Penicilina Benzatínica 2.400.000 UI intramuscular con un esquema de tres dosis.

25/10/2019: Se realiza la aplicación de la primera dosis de penicilina benzatínica 2.400.000. El paciente refiere mejoría con disminución de la intensidad del dolor al segundo día de la aplicación, resultándole más fácil ingerir líquidos y sólidos.

1/11/2019: Segunda aplicación dosis de penicilina benzatínica 2.400.000. Clínica-

Crónica de una epidemia a la sombra de la pandemia. Comunicación de caso clínico

Naomy Echeverría; Martina Krause; Federico Ulibarrie; Pablo Cimatti; Geordina Alamo; Carolina Colombo. Asesores: Judith Baudó; Pablo Dorati; Gabriel Lazo

mente libre de lesiones y dolor. Se realiza iconografía. (Fig. 7 y 8)

8/11/2019: Tercera y última dosis de penicilina benzatínica 2.400.000. Queda pendiente la prueba de VDRL

DISCUSIÓN

El diagnóstico de la sífilis puede establecerse mediante la combinación de métodos de laboratorio simples y de bajo costo. Sin embargo, su retraso diagnóstico es frecuente y el tratamiento empírico recomendado es complejo. (9) En la actualidad, varias pruebas rápidas, simples y económicas están disponibles en todo el mundo para la detección de la

sífilis y representan la oportunidad para establecer su diagnóstico, sobre todo en poblaciones remotas con menores probabilidades de seguimiento de estos pacientes. Se ha descrito que en pruebas rápidas no treponémicas, como la reagin plasmática rápida (RPR) o en VDRL, la especificidad de cada prueba es > 95% en ambas, con sensibilidad que varía de 64 a 100%. (10) Sin embargo, se ha descrito que el fenómeno de prozona en el contexto de la sífilis puede ser prevalente (11) debido a que en el paciente con sífilis y VIH el comportamiento anómalo de las células B puede conducir a hipereactividad a la estimulación antigénica,

lo que lleva a la producción excesiva de anticuerpos. (12)

CONCLUSIONES

Es preciso mantener nuestra atención sobre el problema preventivo asistencia que constituye aún la sífilis. Debe tratarse de elevar el índice de sospecha actual del odontólogo ya que tiene un lugar de privilegio para el diagnóstico de esta infección con alta prevalencia de lesiones bucales. El tratamiento debe ser: precoz, suficiente y adecuado. Debe hacerse observación posterior de los casos, durante 1 año por lo menos en sífilis reciente, y 3 años en tardía.

BIBLIOGRAFÍA

1. GALLO-VAULET L, MORANDO N, CASCO R, MELGAR A, NACHER S, RODRÍGUEZ FERMEPIN M. *Evaluation of the utility of a rapid test for syphilis at a sexually transmitted disease clinic in Buenos Aires, Argentina. Sci Rep* 2018; 8:7542.
2. MINISTERIO DE SALUD DE LA NACIÓN. *Sífilis congénita. Boletín Integrado de Vigilancia*. 2017;356(SE16):81. [Acceso: 9 de junio de 2018]. Disponible en: http://www.msal.gov.ar/images/stories/boletines/boletin_integrado_vigilancia_N356-SE16.pdf
3. MINISTERIO DE SALUD DE LA NACIÓN. *Sífilis congénita. Boletín Integrado de Vigilancia*. 2017;356(SE16):81. [Acceso: 9 de junio de 2018]. Disponible en: http://www.msal.gov.ar/images/stories/boletines/boletin_integrado_vigilancia_N356-SE16.pdf
4. BOLETÍN SOBRE EL VIH, SIDA E ITS EN LA ARGENTINA N° 36. Año XXII. Diciembre 2019
5. MINICUCCI EM, VIEIRA RA, OLIVEIRA DT, MARQUES SA. *Oral manifestations of secondary syphilis in the elderly—a timely reminder for dentists. Aust Dent J* 2013; 58:368-370. doi: 10.1111/adj.12085
6. SCOTT CM, FLINT SR. *Oral syphilis—re-emergence of an old disease with oral manifestations. Int J Oral Maxillofac Surg* 2005; 34:58-63. DOI: 10.1016/j.ijom.2004.01.029
7. RAMÍREZ-AMADOR V, ANAYA-SAAVEDRA G, CRABTREE-RAMÍREZ B, ESQUIVEL-PEDRAZA L, SAEB-LIMA M, SIERRA-MADERO J. *Clinical spectrum of oral secondary syphilis in HIV-infected patients. J Sex Transm Dis* 2013; 2013:892427. doi: 10.1155/2013/892427
8. FURTADO J, ARANTES T, NASCIMENTO H, VASCONCELOS-SANTOS D, NOGUEIRA N, PINHO QUEIROZ R, BRANDÃO L, BASTOS T, MARTINELLI R, SANTANA R. *Clinical manifestations and ophthalmic outcomes of ocular syphilis at a time of re-emergence of the systemic infection. SCIENTIFIC REPORTS*, 2018, 8:12071
9. MORGADO D, ALSINA M, BOSCH J, ÁLVAREZ M, BLANCO JL, FUERTES I. *Sexually transmitted diseases of the anus and rectum: Causal agents, coinfections, HIV infection and high-risk sexual behaviour. Med Clin (Barc)* 2018; pii: S0025-7753 (18) 30153-2. doi: 10.1016/j.medcli.2018.02.014
10. MABEY D, PEELING RW, BALLARD R, BENZAKEN AS, GALBÁN E, CHANGALUCHA J, ET AL. *Prospective, multi-centre clinicbased evaluation of four rapid diagnostic tests for syphilis. Sex Transm Infect* 2006; 82:v13-16. DOI: 10.1136/sti.2006.022467
11. MUSER DM, HAMILL RJ, BAUGHN RE. *Effect of human immunodeficiency virus (HIV) infection on the course of syphilis and on the response to treatment. Ann Intern Med* 1990; 113:872-881. DOI: 10.7326/0003-4819-113-11-872
12. LANE HC, MASUR H, EDGAR LC, WHALEN G, ROOK AH, FAUCI AS. *Abnormalities of B-cell activation and immunoregulation in patients with the acquired immunodeficiency syndrome. N Engl J Med* 1983; 309:453-458. DOI: 10.1056/NEJM198308253090803

Investigación

Análisis estadístico retrospectivo de pacientes con carcinomas en el servicio de estomatología del Centro Odontológico de OSEP durante un periodo de 15 meses

Retrospective statistical analysis of patients with carcinomas in the stomatology service of the OSEP Dental Center during a period of 15 months.

AUTORES

CAROLINA A. SIMÓN

Odontóloga. Residente de 2º año, Residencia Odontología Preventiva y Social, Clínica Odontológica Osep. Av Perú 1258 – Ciudad de Mendoza (CP5500)

E-mail: carolinasimon.93@gmail.com

FABIO SANSONE

Odontólogo. Especialista en Estomatología. Clínica Odontológica Osep

MARÍA SOL PUCHE

Odontóloga. Jefa de Residentes, Residencia Odontología Preventiva y Social, Clínica Odontológica Osep.

CELESTE CAMPAGNA

Odontóloga. Residente de 4to año, Residencia Odontología Preventiva y Social, Clínica Odontológica Osep.

GUILLERMO CAPUTO

Odontólogo, Residente de 3er año, Residencia Odontología Preventiva y Social, Clínica Odontológica Osep.

RESUMEN

Se realizó un análisis observacional, descriptivo y retrospectivo en el servicio de Estomatología del Centro Odontológico OSEP de la provincia de Mendoza, con el objetivo de determinar el número de pacientes con diagnóstico histopatológico confirmado de carcinoma epidermoide en un periodo de 15 meses, desde febrero de 2020 a mayo de 2021.

Para ello se analizaron las historias clínicas de 88 pacientes, de los cuales 5 pacientes tuvieron diagnóstico definitivo de carcinoma mediante biopsias.

Los datos analizados mediante la recopilación de historias clínicas fueron: edad, sexo, motivo de la consulta, tiempo de evolución, comorbidades, factores de riesgo asociados, presencia de adenopatías y diagnóstico definitivo histopatológico.

El resultado obtenido fue una mayor prevalencia del sexo femenino, entre los 55 y 83 años, asociado a factores de riesgo locales y siendo las localizaciones mas

ABSTRACT

An observational, descriptive and retrospective analysis was carried out in the Stomatology service of the OSEP Dental Center of the province of Mendoza, with the aim of determining the number of patients with a confirmed histopathological diagnosis of squamous cell carcinoma in a period of 15 months, from February of 2020 to May 2021.

For this, the clinical histories of 88 patients were analyzed, of which 5 patients had a definitive diagnosis of carcinoma through biopsies.

The data analyzed by collecting medical records were: age, sex, reason for consultation, time of evolution, comorbidities, associated risk factors, presence of lymphadenopathy and histopathological definitive diagnosis.

The result obtained was a higher prevalence of the female sex, between 55 and 83 years of age, associated with local risk factors and the most frequent locations being the tongue, floor of the mouth and the jugal mucosa.

Análisis estadístico retrospectivo de pacientes con carcinomas en el servicio de estomatología del Centro Odontológico de OSEP durante un periodo de 15 meses

Carolina A. Simón; Fabio Sansone; María Sol Puche; Celeste Campagna; Guillermo Caputo

frecuentes lengua, piso de boca y mucosa yugal.
Palabras clave: carcinoma, OSEP, cáncer, estomatología, mucosa oral.

MARCO TEÓRICO

Los cánceres de cavidad oral, orofaringe, hipofaringe y laringe se denominan cánceres de células escamosas de cabeza y cuello (COCE), ya que comienzan en las células escamosas que revisten la mucosa del interior de boca, nariz y garganta. (2)(1).

El COCE es un tumor sólido maligno, que se origina en el epitelio escamoso estratificado de la mucosa del tracto aerodigestivo superior, se caracteriza por presentar diferentes grados de diferenciación histológica y un elevado potencial invasivo y metastásico (3). Es considerado la sexta causa de muerte más común en todos los cánceres del mundo (4).

Los factores de riesgo más comúnmente citados son el tabaco, el alcohol y virus del papiloma humano.

Los consumidores de tabaco, en cualquiera de las formas disponibles popularmente (cigarrillos, cigarros, pipas y tabaco sin humo) o quienes beben grandes cantidades de alcohol tienen un ries-

go elevado de cánceres de cavidad oral, orofaringe, hipofaringe y laringe; en particular, el riesgo es muy alto si consumen tanto tabaco como bebidas alcohólicas. Cuando ambos factores de riesgo están presentes, el riesgo de cáncer es mayor que el de un simple efecto multiplicador de los dos riesgos individuales (5)(1) El riesgo de los fumadores activos cuando se los compara con las personas que nunca han fumado es 4 a 5 veces más alto para el cáncer de cavidad oral, orofaringe.

El abandono del tabaquismo se relaciona con una reducción de aproximadamente 50 % del riesgo de presentar cáncer de cavidad oral, orofaringe e hipofaringe en un término de 5 a 9 años. Al cabo de 20 años, el riesgo de cáncer se revierte hasta ser comparable con el de aquellas personas que nunca han fumado. (1)

En cuanto al virus del papiloma humano, el tipo 16 (VPH-16) es causa suficiente, pero no necesaria, de cánceres de boca, lengua y orofaringe (1)

Existen además otros factores de riesgo local, que incluyen el agente traumático, la mala higiene bucal, y la sequedad de las mucosas contribuyendo en la aparición de lesiones por su carácter irritativo crónico (5)(6)

Los cánceres de cabeza y cuello comprenden entre 4 y 5 % de todos los tumores que afectan al ser humano (7). Estos son más comunes en hombres que en mujeres en una proporción 2:1, y a su vez, también son diagnosticados con más frecuencia en personas que tienen más de 50 años que en personas más jóvenes. (2)

Según los datos de SEER (Surveillance, Epidemiology, and End Results Program) la tasa de nuevos casos de cáncer de cavidad oral y faringe fue de 11,5 por 100.000 hombres y mujeres por año en 2014-2018 en Estados Unidos. (8)

Según Brenda Y Herrera Serna la incidencia de cáncer oral en Argentina es de 16,424 en hombres y 9,3 en mujeres. (9) Los cánceres localizados en la cavidad

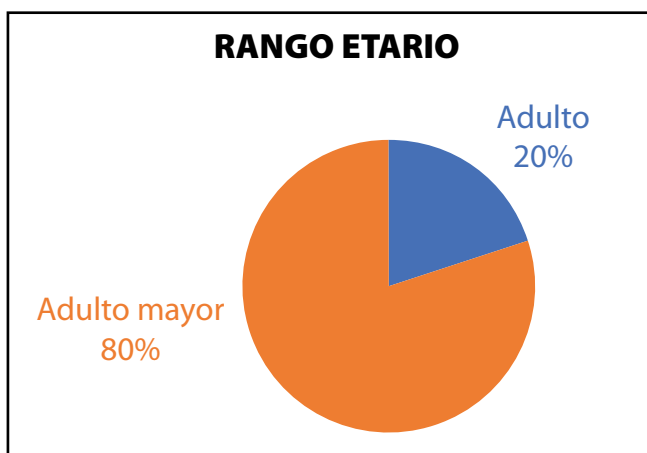


Gráfico 1: El grupo etario más prevalente es el Adulto mayor con un 80%, siendo Adulto menos prevalente con un 20%.

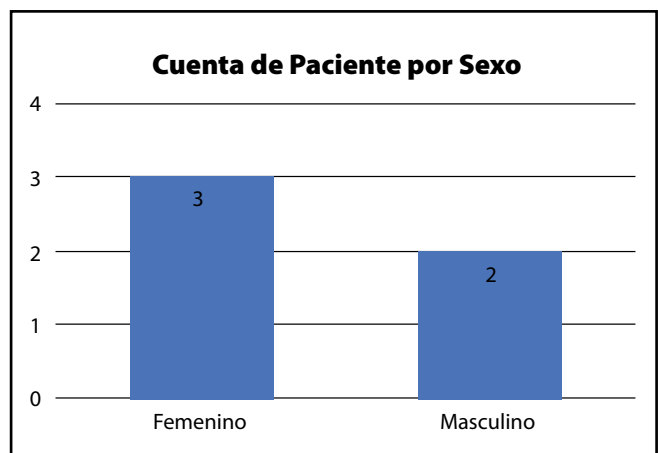


Gráfico 2: El sexo femenino con 3 pacientes es más prevalente que el masculino con 2 pacientes.

Análisis estadístico retrospectivo de pacientes con carcinomas en el servicio de estomatología del Centro Odontológico de OSEP durante un periodo de 15 meses

Carolina A. Simón; Fabio Sansone; María Sol Puche; Celeste Campagna; Guillermo Caputo

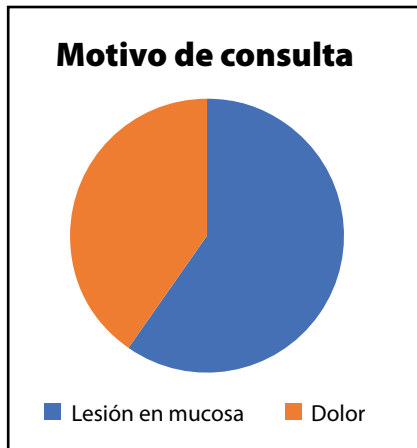

Gráfico 3: El motivo de consulta más frecuente es lesión en mucosa con un total de 4 pacientes, y el menos frecuentes es dolor con 2 pacientes.

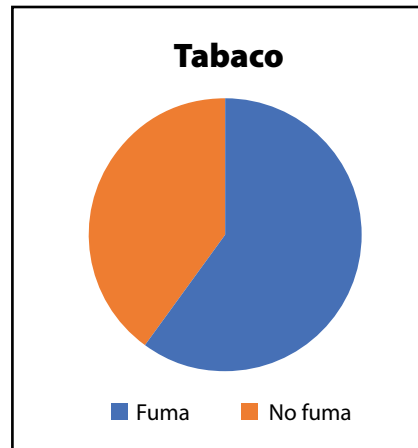


Gráfico 4: 3 pacientes relatan fumar actualmente (1) o haber fumado en su vida (2) (60%), 2 pacientes relatan no presentar el hábito (40%).

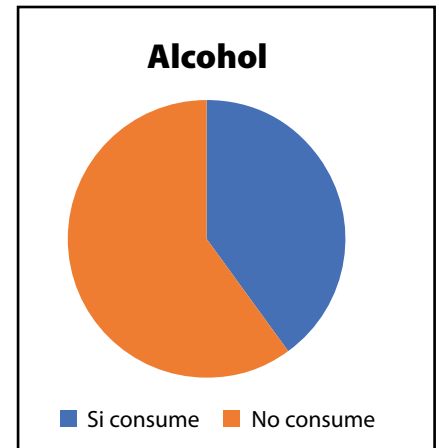


Gráfico 5: El 40% de los pacientes consume alcohol de manera frecuente, mientras el 60% refiere no consumir alcohol frecuentemente.

oral y orofaríngea diagnosticados en estadios iniciales, exhiben una tasa de supervivencia a 5 años excelente, cerca del 85%. Sin embargo, solo el 29 % se diagnostican en estos estadios. (1)

Los exámenes de detección de cáncer ayudan a un diagnóstico temprano, es decir antes que el paciente presente por síntomas, lo cual permite facilidad en el tratamiento. Cuando el paciente consulta por síntomas, el cáncer se puede haber diseminado y por lo tanto el tratamiento y la curación se pueden tornar dificultoso. (10)

METODOLOGÍA

Se recopilaron 88 historias clínicas del servicio de Estomatología de la Clínica Odontológica Osep en un periodo de 15 meses, desde Febrero de 2020 a Mayo de 2021. Se identificaron 5 pacientes con diagnóstico definitivo de carcinoma mediante biopsias.

Los datos analizados fueron: edad, sexo, motivo de la consulta, tiempo de evolución, comorbidades, factores de riesgo asociados, presencia de adenopatías y diagnóstico definitivo histopatológico.

Se arrojaron los siguientes resultados.

RESULTADOS

Sobre un total de 5 pacientes se arribó a los siguientes resultados:

El grupo etario más prevalente es el adulto mayor con un total de 4 pacientes de 65, 69,72 y 83 años respectivamente y 1 adulto de 55 años. (Gráfico 1)

En base a los datos obtenidos se determinó una mayor prevalencia de pacientes con carcinoma epidermoide en el sexo femenino con proporción 3: 2. (Gráfico 2)

Dentro de los motivos de consulta encontramos lesiones en la mucosa y dolor o molestia en boca. (Gráfico 3)

Los factores de riesgo más comunes que pueden contribuir a la aparición y desarrollo de carcinoma espinocelular a nivel bucal son tabaco, alcohol y microtrauma. (Gráfico 4-5-6)

En cuanto a las patologías sistémicas se asocia con hipertensión, diabetes, trastornos psiquiátricos. Todos los pacientes del estudio presentan comorbidades.

Analizando la presencia de adenopatías al examen clínico de cuello, 2 de 5 pa-

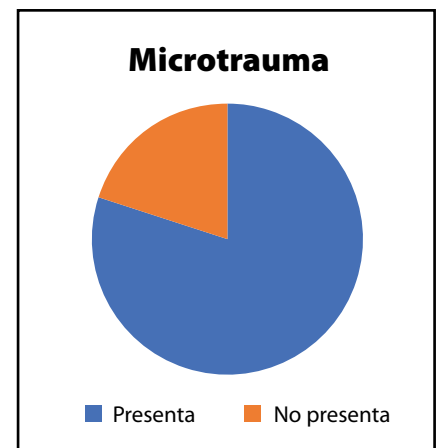


Gráfico 6: 80% de los pacientes se encuentran expuesto a microtraumas y el 20% (1) no lo está.

cientes presentan adenopatía cervical (submaxilar). (Gráfico 7)

En lo que se refiere a la localización anatómo-topográfica de dichas lesiones, se observó aparición de estas en mucosa yugal, borde de lengua y reborde alveolar. (Gráfico 8)

En base a los datos obtenidos de los resultados histopatológicos, 2 de los pacien-

Análisis estadístico retrospectivo de pacientes con carcinomas en el servicio de estomatología del Centro Odontológico de OSEP durante un periodo de 15 meses

Carolina A. Simón; Fabio Sansone; María Sol Puche; Celeste Campagna; Guillermo Caputo

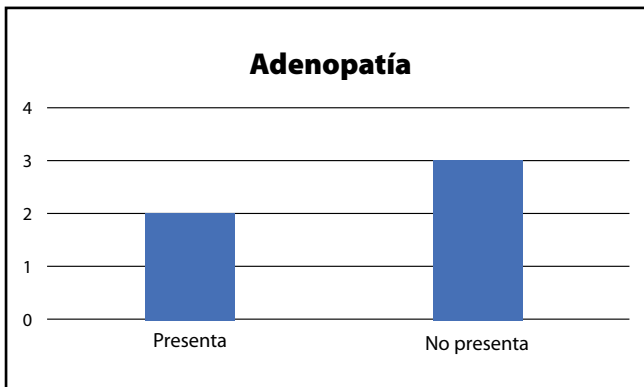


Gráfico 7: 2 pacientes presentan adenopatía cervical, y 3 pacientes no presentan.

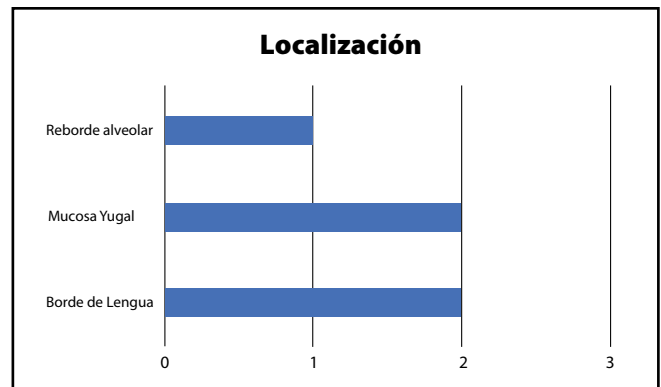


Gráfico 8: La localización más frecuente fue lengua (2) y mucosa yugal (2), seguido del reborde alveolar (1).

tes presentaban carcinoma epidermoide poco diferenciado, y el resto fueron moderadamente diferenciado, bien diferenciado y un carcinoma correspondió con la variante verrugosa. (Gráfico 9)
Analizando el tiempo de evolución varían de 10 días a 2 años. (Tabla 1)

DISCUSIÓN

En el presente trabajo la prevalencia de carcinoma epidermoide se da en el sexo femenino, lo cual podría relacionarse con el mayor interés que muestran las mujeres por la consulta ante posibles patologías. El rango etario estuvo comprendido entre 55 y 83 años, coincidiendo con la

bibliografía consultada donde la edad supone un mayor riesgo epidemiológico, ya que el 95% de los cánceres ocurren en mayores de 40 años y la edad media se sitúa entorno a los 60 años (11)(12)
En relación con el motivo de consulta, la presencia de una lesión en la mucosa llevo al paciente a la consulta estomatológica, siendo menos frecuente el dolor o molestia en boca. Teniendo en cuenta el momento de la consulta y el tiempo de evolución 2 de 5 pacientes retrasaron su control 4 meses, debido al confinamiento por Covid-19.

En base con los factores de riesgos asociados, se notó un alto consumo de taba-

co (3:2), estando presente el alcohol en varios pacientes. Mientras que el microtrauma bucal se encuentra en 4 de 5 pacientes del estudio. Lo anterior expuesto nos lleva a considerar la importancia de los factores de riesgo en el desarrollo de patologías estomatológicas. En cuanto a las patologías sistémicas mas prevalente se asocia mayoritariamente a la hipertensión que es una patología cuya prevalencia aumenta con la edad.
La localización más frecuente es la lengua y piso de boca y la mucosa yugal, resultados que se asemejan a los descriptos por trabajos similares (13). Y en la mayoría de los pacientes no se localizan

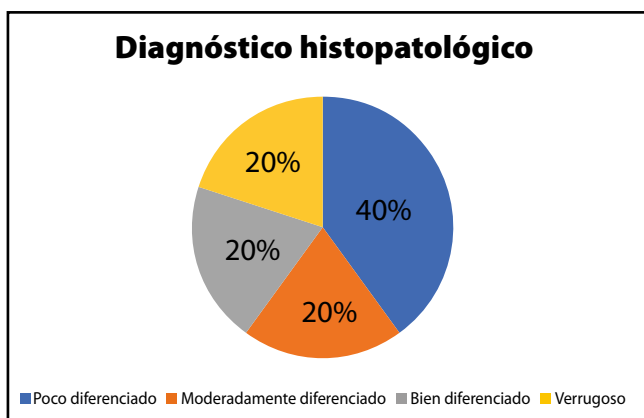


Gráfico 9: Resultados de diagnóstico histopatológico de pacientes.

Fecha de consulta	Tiempo de evolución
19/2/2020	4 meses
14/7/2020	4 meses
12/8/2020	4 meses
26/11/2020	10 días
8/3/2021	2 años

Tabla 1

Análisis estadístico retrospectivo de pacientes con carcinomas en el servicio de estomatología del Centro Odontológico de OSEP durante un periodo de 15 meses

Carolina A. Simón; Fabio Sansone; María Sol Puche; Celeste Campagna; Guillermo Caputo

adenopatías cervicales.

En función al diagnóstico histopatológico, los carcinomas diagnosticados fueron carcinomas epidermoides con distinto grado de diferenciación.

CONCLUSIÓN

El cáncer oral representa una patología de importancia en salud pública, por lo que es necesario que el odontólogo fomente hábitos de vida saludables, promueva prácticas de autocuidado como el

examen de la cavidad oral y la consulta oportuna a los servicios de salud para el diagnóstico y tratamiento del cáncer, y así lograr el seguimiento y control de esta patología para reducir su impacto en la calidad de vida de las personas.

Este estudio fue realizado durante la pandemia de Covid-19 en la cual la atención odontológica fue limitada a Urgencias, por lo que la concurrencia de pacientes disminuyó en forma significativa.

La pandemia por Covid-19 tuvo conse-

cuencias en el diagnóstico y tratamiento oportuno de cáncer, por lo que es necesario garantizar a futuro la continuidad de la asistencia, diagnóstico, y tratamiento de las enfermedades graves no-COVID, para evitar un exceso de mortalidad por estas enfermedades.

Hacer un seguimiento de los casos nuevos a lo largo del tiempo ayuda a comprender la enfermedad, y de esta manera mejorar la detección o encontrar mejores tratamientos a futuro.

BIBLIOGRAFÍA

1. INSTITUTO NACIONAL DEL CÁNCER. *Prevención del cáncer de cavidad oral, orofaringe, hipofaringe y laringe – Versión para profesionales de salud* - <https://www.cancer.gov/espanol/tipos/cabeza-cuello/pro/prevencion-cavidad-oral-pdq>
2. INSTITUTO NACIONAL DEL CÁNCER. *Cánceres de cabeza y cuello* - <https://www.cancer.gov/espanol/tipos/cabeza-cuello/boja-informativa-cabeza-cuello>.
3. GONZÁLEZ UMPIÉRREZ, N, BEOVIDE CORTEGOSO V. (2020). *Perfil del Carcinoma Oral de Células Escamosas en el Laboratorio de Anatomía Patológica de la Facultad de Odontología de la Universidad de la República, período 1982-2015*. *Odontoestomatología*, 22(36), 34-43. Epub 01 de diciembre de 2020. <https://dx.doi.org/10.22592/ode2020n36a5>
4. MAYOR C.D. BELLO SANTOS, P. MAYOR C.D REYES VELÁSQUEZ, J. (2001). *Biopsias en cavidad bucal*. *Revista Medicina Oral*, Vol.III. N° 4, pág. 176-179.
5. SANSONE, F. ET AL. *Estudio epidemiológico de pacientes que concurren al Servicio de Estomatología de la Clínica Odontológica Osep, durante el período comprendido entre los años 2009 al 2015*. *Revista de la Facultad de Odontología. Universidad Nacional de Cuyo*, [s. l.], v. 10, n. 1, p. 21–27, 2016.
6. CAMPAGNA, M. ET AL “Análisis estadístico retrospectivo de biopsias realizadas en el servicio de estomatología del Centro Odontológico de Osep durante el período comprendido entre los años 2009 al 2017”
7. FIGUEIREDO PEREIRA, I., DE SOUZA NORONHA, V. R. A., DRUMMOND NAVES, M., PIMENTA AMARAL, T. M., & RODRIGUES SANTOS, V. (2016). *Neoplasias malignas em região de cabeça e pescoço: perfil dos pacientes atendidos na UFMG*. *Revista Cubana de Estomatología*, 53(4), 233–244.
8. INSTITUTO NACIONAL DEL CÁNCER. *Datos estadísticos sobre el cáncer: cáncer de cavidad oral y faringe*. <https://seer.cancer.gov/statfacts/html/oralcav.html>
9. HERRERA SERNA, B. Y., LARA-CARRILLO, E., TORAL-RIZO, V. H., & DO AMARAL, R. C. (2020). *Comparación entre incidencia y factores de riesgo de cáncer oral en diferentes países de América Latina*. *Revista De Salud Pública*, 24(2), 49–63. <https://doi.org/10.31052/1853.1180.v24.n2.24336>
10. INSTITUTO NACIONAL DEL CÁNCER. *Aspectos generales de los exámenes de detección del cáncer*. <https://www.cancer.gov/espanol/cancer/deteccion/aspectos-generales-deteccion-paciente-pdq>
11. MCINTYRE G, OLIVER R *Update on precancerous lesions*. 1999; 26; 382-6
12. ESCALONA VR. *Diagnóstico histopatológico de cáncer bucal en el Hospital General Docente “Dr. Juan Bruno Zayas Alfonso”*. *MEDISAN [revista en la Internet]*. 2015 Feb [citado 2015 Jul 08];19(2):223-8.
13. LEITE I. *Mortalidade por Câncer de Boca e Faringe em Cidade de Médio Porte na Região Sudeste do Brasil, 1980-2005*. *Rev Bras Cancerol*. 2010;56(1):17–23.

La Bibliografía: sus orígenes e importancia

The Bibliography: its origins and importance

AUTORES

LIC. MIRIAM S. VARGAS

Licenciada en Documentación y Gestión de la Información por la Facultad de Educación Elemental y Especial de la Universidad Nacional de Cuyo.

Encargada de Procesos Técnicos y Hemeroteca de la Biblioteca "Prof. Consulto José Luis Pascual" Facultad de Odontología Universidad Nacional de Cuyo

Email. mvargas@fodonto.uncu.edu.ar

El término Bibliografía procede de dos vocablos griegos *biblion* que significa libro, y *graphein* que significa describir, en sentido etimológico ambos términos significaron primero escribir libros a mano, función de los copistas y, posteriormente describir libros, forma en la que ha permanecido a través del tiempo.

El uso del término "Bibliografía" es muy antiguo. Es posible que el primero en utilizarlo fuera Dioscórides (médico griego del siglo I d.c.). Durante el siglo XVII se introduce, gracias a Gabriel Naudé, secretario y bibliotecario del cardenal Mazarino y fue utilizado en su obra *Bibliografía Política*, publicado en 1633. Con la obra del cardenal Mazarino el término "Bibliografía" comienza a tomar el significado de Lista de Libros.

En el siglo XVIII, en Francia y en otros países europeos, se comienza a utilizar el término Bibliografía para designar al conocimiento de los manuscritos antiguos. Este concepto aparece por primera vez en el diccionario del francés Trévoux en el año 1704 y publicado por un jesuita francés, donde define a la Bibliografía como el conocimiento e inter-

pretación de los manuscritos antiguos. Durante el siglo XIX se define a la Bibliografía como Ciencia del Libro, extendiéndose a ciencia de las Bibliotecas y ciencia de los Repertorios. Esta idea se fortaleció particularmente en el mundo anglosajón, con la necesidad de organizar las colecciones de libros y revistas provenientes de movimientos políticos y sociales de ese siglo, y estimuló que ese concepto se ampliara.

Se piensa en el siglo XX a la Bibliografía como la disciplina encargada del estudio de los repertorios, con el propósito de diferenciarla de la ciencia del libro. Algunos autores reconocen que la Bibliografía se encarga de la búsqueda y clasificación de las obras según métodos determinados para su utilización comercial o científica. En una conferencia celebrada por la UNESCO en 1950, sobre servicios bibliográficos, Louise Malclés definió a la Bibliografía como "La ciencia que se propone buscar, identificar, describir y clasificar los documentos, con el fin de construir repertorios adecuados para facilitar el trabajo intelectual".

La definición de repertorio hace refe-

rencia a los índices, catálogos y demás instrumentos que permiten la identificación y localización de las publicaciones. Hoy repertorio bibliográfico se define por Bibliografías, es una obra de referencia, una herramienta elaborada con el objetivo de ayudar en la búsqueda, recuperación y localización de la información.

Según Simón Díaz: "Gracias a la Bibliografía se puede conocer cuánto se escribió en el pasado y lo que cada día se escribe en cualquier parte del mundo, con la posibilidad de ponerlo al alcance de cualquier persona que demande una publicación en cualquiera de las formas que ésta haya sido hecha, facilitando con ello la investigación, simplemente, la lectura".

Importancia de las Referencias Bibliográficas

El uso correcto de las referencias bibliográficas (Bibliografía al final del trabajo) demuestra la honestidad del autor en reconocer que el trabajo no solo ha sido de su imaginación sino también de otros autores entendidos en el tema. Además

La Bibliografía: sus orígenes e importancia

Lic. Miriam S. Vargas

existen ay otros motivos que hacen que la referencia bibliográfica sea un elemento imprescindible:

- Identifican a los responsables intelectuales de los documentos bibliográficos utilizados (artículos, tesis, trabajos de investigación, libros, ponencias)
- Contribuyen a evitar el plagio por parte de los autores
- Aportan valor agregado a la producción intelectual

- Permiten acceder a la fuente primaria de información

- Mejoran la credibilidad

- La actualización de las mismas

- Documentar el trabajo presentado

Hoy la Bibliografía es una disciplina con reglas estrictas de carácter técnico, es un instrumento básico para la investigación, con el fin de satisfacer las necesidades de información. Los manuscritos publicados tienen un alto grado de excelencia, con-

tribuyendo al conocimiento científico. En consecuencia las referencias merecen una atención y dedicación especial por parte de los autores al momento de citar y registrar los documentos consultados en la elaboración del manuscrito, aplicando aspectos éticos y respetando las normas y formatos establecidos por las revistas, y así proporcionan a los lectores fuentes honestas para el acceso al conocimiento científico.

BIBLIOGRAFÍA

1. PÉREZ M, ROMERO M, SUÁREZ E, VAUGHAN N. *Manual de citas y referencias bibliográficas.* [Internet]. 2.a ed. Bogotá: Universidad de los Andes, Vicerrectoría Académica, Ediciones Uniandes, 2015. [citado 2020 nov 11]. Disponible en: <https://ediciones.uniandes.edu.co/>

2. UNIVERSIDAD CÉSAR VALLEJO. *Referencias estilo Vancouver: Adaptación del manual de Vancouver.* [Internet]. Lima: Fondo Editorial;

2017. [citado 2020 nov 16]. Disponible en: https://www.ucv.edu.pe/datafiles/FONDO%20EDITORIAL/Manual_VANCOUVER.pdf

3. UNIVERSIDAD DE ALICANTE. *Estilo Vancouver: Material formativo.*[Internet]. España: Universidad de Alicante. [citado 2020 nov 16]. Disponible en: <https://web.ua.es/es/eurle/documentos/trabajo-de-fin-de-grado/estilo-vancouver.pdf>

Biblioteca

NOVEDADES

En base a las necesidades de los usuarios y a los avances tecnológicos se presentó el proyecto de creación de la Biblioteca Digital.

El día 5 de mayo del corriente, el Consejo Directivo de la Facultad de Odontología de la UNCuyo, según resolución N° 047 aprueba la crea-

ción de la Biblioteca Digital (BODIGITAL).

La Biblioteca Digital tiene los siguientes objetivos:

1. Dar mayor accesibilidad y difusión a la producción científica de la Facultad.
2. Digitalizar tesis de doctorado, tesis y trabajos de investigación.

3. Dar mayor visibilidad a la Biblioteca.

Para acceder, ingrese al siguiente enlace:

<http://fodonto.uncuyo.edu.ar/biblioteca-digital-odontologia>

Biblioteca Digital Odontología

Este servicio fue creado con el objeto de: dar respuesta a las cambiantes necesidades de información de los usuarios, acceder a los recursos en forma ágil y eficiente y dar mayor accesibilidad y difusión a los documentos producidos en la Facultad.

A través de ella se puede acceder: a la Revista de la Facultad (texto completo), Bases de Datos, E-books, Videos Educativos y Atlas e imágenes interactivas, haciendo click sobre el menú.



**Guía procedimental:
protocolo de Servicio
de Radiología FOUNCU**

**Guía procedimental:
procesado radiográfico
manual**

**Imágenes dinámicas de
los huesos del cráneo**

**Atlas de anatomía.
Dibujos electrónicos**

**NCBI BookShelf
FreeBooks4Doctors.
com
Anatomía de la cabeza
La extracción dentaria
Sistema estomatogná-
tico: bases morfofun-
cionales aplicadas
a la clínica**

**EBSCO
RIMA
BVS
COCHRANE
MINCyT
MedLine
Dialnet
SCIELO**





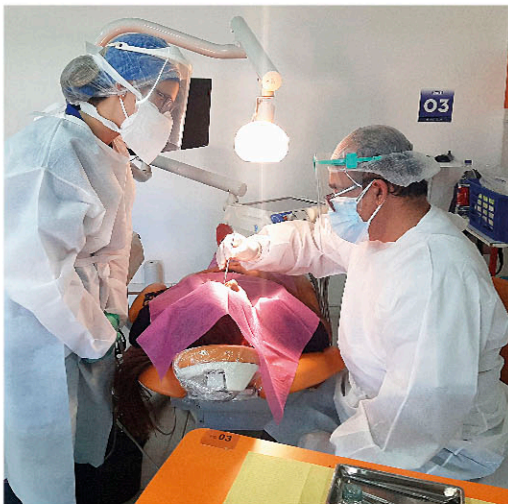UNCUYO
UNIVERSIDAD
NACIONAL DE CUYO



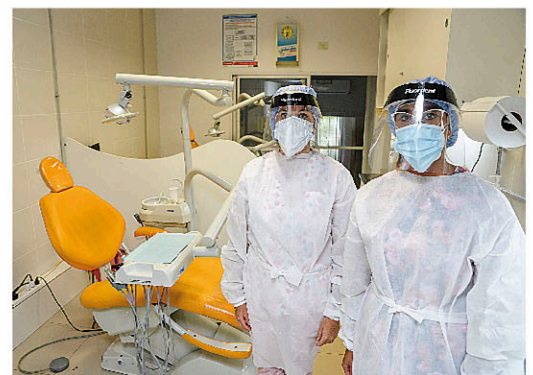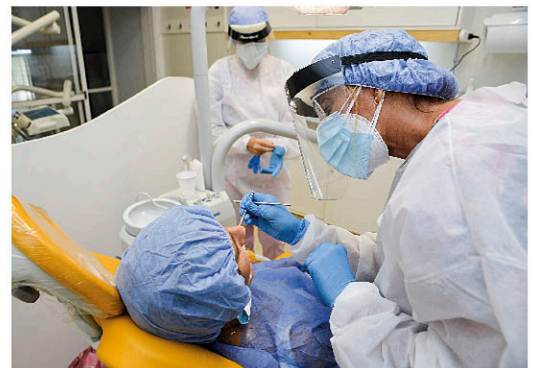
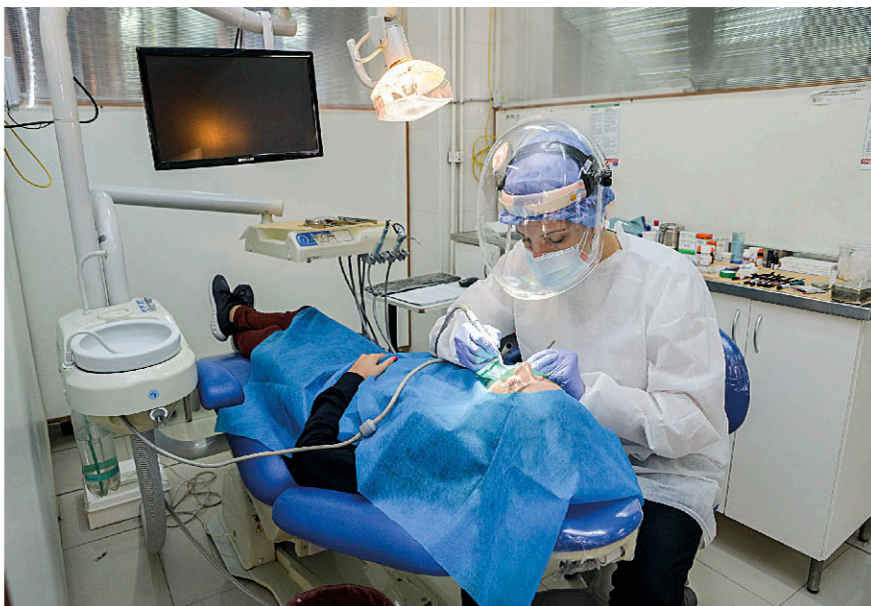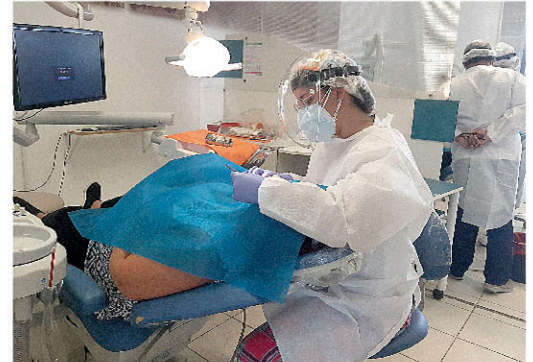FACULTAD DE
ODONTOLOGÍA



*Hemos
sorteado
cada uno
de los desafíos
que la situación
de pandemia
nos puso
en el camino.
¡Sin detenernos!*

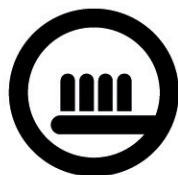

*Somos
FACULTAD
DE
ODONTOLOGÍA
de la
Universidad
Nacional
de Cuyo*





UNCUYO
UNIVERSIDAD
NACIONAL DE CUYO



FACULTAD DE
ODONTOLOGÍA