



Caso clínico

LEUCOPLASIA ORAL TRATADA CON RETINOIDES Y VITAMINA E:

PRESENTACIÓN DE UN CASO

Vidal Jorgelina¹, Flores Lorena¹, Innocenti Carolina², Rivarola Emilce.¹.

¹ Servicio de Dermatología. Hospital Luis Lagomaggiore. Universidad Nacional de Cuyo. Mendoza.

² Servicio de Dermatología. Hospital Luis Lagomaggiore, Mendoza, Argentina

RESUMEN

La leucoplasia oral es el desorden potencialmente maligno más frecuente de la mucosa oral. La prevalencia mundial para este trastorno se estima en un 2,6%. El diagnóstico se basa en la historia clínica y el examen de la cavidad oral. Debe ser confirmado a través de la histopatología. El riesgo de progresión a carcinoma espinocelular varía entre el 0,13% y 34% según las distintas series. El tratamiento puede ser quirúrgico o conservador, siendo este último útil en pacientes seleccionados. Entre los fármacos que pueden utilizarse se encuentran los retinoides y la vitamina E. Este artículo describe un caso de leucoplasia oral tratada con retinoides orales y tópicos y vitamina E con una excelente respuesta terapéutica. Se realiza, además, una revisión de la literatura.

Palabras clave: Desórdenes potencialmente malignos. Leucoplasia. Retinoides. Acitretín. Tretinoína. Vitamina E.

Introducción

“Leucoplasia oral” es un término clínico que hace alusión a una placa blanca o predominantemente blanca en la mucosa oral que no puede ser definida como cualquier otra enfermedad o desorden conocido.⁽¹⁻⁵⁾ Es el desorden potencialmente maligno más frecuente de la mucosa oral. La prevalencia mundial de la leucoplasia oral (LO) se estima en un 2,6%.⁽³⁾ Es más frecuente en varones, con una relación 2:1 y se observa sobre todo en pacientes mayores de 40 años de edad.^(4,5) Se reconoce como principal factor etiológico al consumo de tabaco, en todas sus formas, encontrándose su asociación en aproximadamente el 80 % de los casos. El alcohol tiene un efecto sinérgico. El consumo de mate, que se considera factor de riesgo

ABSTRACT

Oral leukoplakia is the most common potentially malignant disorder of the oral mucosa. The worldwide prevalence for this disorder is estimated at 2.6%. The diagnosis is based on clinical history and examination of the oral cavity. It must be confirmed by histopathology. The risk of cancer is from 0.13% to 34% according to different series. Treatment can be surgical or conservative. Conservative treatment may be useful in selected patients. Retinoids and vitamin E can be used. This article describes a case of oral leukoplakia treated with oral and topical retinoids and vitamin E with an excellent response to treatment. A review of the literature is performed.

Key Words: Potentially malignant disorders. Leukoplakia. Retinoids. Acitretin. Tretinoin. Vitamin E.

para el desarrollo de carcinoma espinocelular oral (CECO), se ha vinculado también al desarrollo de LO. Sin embargo, se requieren más estudios para confirmar esta asociación.⁽⁵⁾ Además, el trauma mecánico puede favorecer su desarrollo.^(3,6) La localización más frecuente de la LO es la mucosa retrocomisural, seguida por la mucosa yugal.⁽⁷⁾ Existen dos variantes clínicas: homogénea y no homogénea.^(3,4,6,7) La primera es una lesión uniforme de apariencia plana cuya superficie puede ser rugosa pero su textura es consistente en toda la lesión, a diferencia de la variante no homogénea, que presenta textura irregular. Puede ser blanca, o blanca y roja (leucoeritroplasia).⁽⁷⁾ También se describe un subtipo raro y agresivo denominado

leucoplasia verrugosa proliferativa que se caracteriza por una alta tasa de recurrencia y transformación maligna.⁽⁹⁾

El diagnóstico se basa en la historia clínica y el examen de la cavidad oral y debe ser confirmado a través de la histopatología.^(2,3)

Aunque no existen hallazgos patognomónicos, la biopsia es útil no sólo para descartar malignidad, sino para determinar la presencia y el grado de displasia.^(2-4,7,9) El hallazgo microscópico más constante es la hiperqueratosis que, generalmente se acompaña de hiperplasia epitelial.^(3,7) La displasia está presente en 10 al 20% de los casos y se diagnostica con mayor frecuencia en leucoplasias no homogéneas.⁽⁷⁾

El riesgo de progresión a carcinoma espinocelular varía entre el 0,13% y el 34% según las distintas series con una tasa de transformación anual de 1-2%.^(2,10) La presencia de displasia epitelial y su grado se considera en la actualidad, el factor más importante de probabilidad de transformación a CECO.^(2,4,7) Por otro lado, se han descrito localizaciones de mayor riesgo de transformación como la cara ventrolateral de la lengua, el piso de la boca, y el paladar blando.^(2,7) Además, la edad, el sexo, el hábito tabáquico, el tamaño de la lesión, el tipo clínico y la presencia de candida son factores que se han involucrado al riesgo del malignización.^(3,4,10) El rol específico del virus del papiloma humano tanto en el carcinoma

espinocelular oral como en las lesiones potencialmente malignas orales es aún tema de debate. Debido a la alta frecuencia de su presencia en dichas lesiones, debe ser tenido en cuenta en pacientes jóvenes y sin historia de exposición a los factores de riesgo típicos.⁽¹²⁻¹⁴⁾

El abordaje de la LO incluye como primera medida la eliminación de factores predisponentes (descontaminación de la cavidad oral, cesación tabáquica, eliminación de trauma mecánico, entre otras).^(3,4,13) No hay consenso sobre cuál es el mejor tratamiento.⁽⁸⁾

Se ha reportado un menor riesgo de progresión a cáncer con el tratamiento quirúrgico, sin embargo, dependiendo del número y la extensión de la lesión, éste puede no ser factible.⁽²⁾ Además de la cirugía convencional, pueden utilizarse tratamientos destructivos locales como criocirugía, el láser de dióxido de carbono y la terapia fotodinámica.^(3,4,7,10)

El tratamiento conservador, puede ser útil sobre todo en lesiones múltiples o extensas, en ausencia de displasia moderada o severa, o cuando las condiciones generales del paciente contraindican la cirugía.^(4,7) Entre los fármacos que pueden utilizarse se encuentran los retinoides y la vitamina E.^(3,7) Se presenta un caso de LO en el que se obtuvo una excelente respuesta con la combinación de ambos tratamientos.

Caso clínico

Paciente de sexo masculino 59 años de edad con antecedentes de tabaquismo actual de 20 paquetes año que consultó por una lesión en lengua de 3 meses de evolución. En el examen físico se observó una placa blanquecina de superficie rugosa y homogénea en la cara ventral de la lengua y piso de la boca.

En la primera consulta se tomaron dos biopsias de la lesión y se indicó descontaminación de la cavidad oral con clorhexidina en colutorio dos veces por día y acondicionamiento de piezas dentarias adyacentes por parte del odontólogo para eliminar el trauma. Además se aconsejó la cesación tabáquica.

A los 15 días el paciente regresó a control. Refirió haber dejado de fumar y haber realizado las medidas indicadas a pesar de lo cual no se observaron cambios clínicos en la lesión. Se realizó estudio anatomopatológico que evidenció epitelio con hiperortoqueratosis,

desorganización arquitectural del tercio inferior de la epidermis y proliferación de la capa basal. La membrana basal impresionaba respetada. En el corion se visualizaba leve infiltrado inflamatorio. Con diagnóstico de leucoplasia con displasia leve y analítica sanguínea normal se comenzó tratamiento con acitretín 25 mg/día vía oral, vitamina E 400 UI/día vía oral y una aplicación diaria de tretinoína al 0,1% en crema.

A los 20 días de iniciado el tratamiento se evidenció una mejoría notable de la lesión con aplanamiento de la misma y se constató su desaparición a los 60 días, luego de lo cual se continuó la terapia hasta completar los 30 días. En los controles posteriores, incluso al año de completado el tratamiento no se observó recidiva de la leucoplasia. El paciente continúa en estrecho seguimiento por parte del servicio de dermatología.

Discusión

La LO es una lesión relativamente frecuente de la cavidad oral, siendo considerada como el desorden potencialmente maligno más importante para el desarrollo de carcinoma escamoso oral (CECO). El riesgo de progresión a CECO es variable y depende de la presencia y el grado de displasia epitelial.

Se han descrito múltiples medidas terapéuticas para el tratamiento de la LO sin haber consenso sobre cuál es la más efectiva.⁽⁶⁾ En la bibliografía consultada hay coincidencia por diferentes autores en que es fundamental la eliminación de factores predisponentes.^(3,4,13) La cesación tabáquica podría resolver

hasta un 80% de las LO.^(3,7) Otras medidas útiles son la descontaminación de la cavidad oral con antisépticos tópicos, la eliminación del trauma e irritantes locales y la moderación en el consumo de alcohol.

El tratamiento quirúrgico suele utilizarse en los casos de lesiones pequeñas y únicas, sobre todo cuando presentan displasia moderada o severa.⁽⁷⁾ En muchos pacientes este tratamiento no es factible, ya sea por el tamaño y número de lesiones, como por las condiciones generales del paciente.^(7,14) Por ello se han propuesto múltiples medidas farmacológicas tales como retinoides tópicos y

orales, vitamina E, C y A, licopeno, betacarotenos, entre otros.^(3,7,15)

Los retinoides son derivados de la vitamina A que presentan mayor potencia que ésta.⁽⁷⁾

Pueden utilizarse tanto de forma local como sistémica e intervienen en la supresión de la carcinogénesis, manteniendo un equilibrio entre crecimiento, diferenciación y pérdida celular, el cual se encuentra alterado en las enfermedades malignas.⁽²⁾ De forma sistémica se ha utilizado la isotretinoína y el etretinato a dosis de 1-1,5 mg/kg/día obteniéndose en un alto porcentaje de casos la reducción o desaparición de las lesiones.^(5,7)

Además se ha utilizado el acitretín para el tratamiento de desórdenes severos de la queratinización.⁽¹⁶⁾ Como efectos adversos se pueden observar: queilitis, eritema, descamación cutánea, alopecia, conjuntivitis, toxicidad hepática y alteraciones en el metabolismo de los lípidos y la glucosa, además de su efecto teratogénico⁽⁵⁻⁷⁾

Como efectos adversos se pueden observar: queilitis, eritema, descamación cutánea, alopecia, conjuntivitis, toxicidad hepática y alteraciones en el metabolismo de los lípidos y la glucosa, además de su efecto teratogénico⁽⁵⁻⁷⁾

La aplicación tópica de derivados de la vitamina A como la tretinoína al 0,1%, tiene la ventaja potencial de proveer mayor dosis de la droga de forma local con menos efectos adversos. Sin embargo, requiere mayor adherencia del paciente al tratamiento y la habilidad para administrar correctamente el preparado.^(5,13) Los efectos adversos de esta modalidad incluyen irritación, sensibilidad y sensación urente.⁽²⁾

La vitamina E es una familia de compuestos relacionados estructuralmente con el alfa-tocoferol.⁽¹⁸⁾ Se encuentra tanto en fuentes naturales (hojas verdes, aceite vegetal,

cereales y nueces), como en preparados farmacológico.⁽¹⁸⁾ Tiene efectos antioxidantes previniendo el inicio y progresión de cáncer.^(15,16)

Sus principales mecanismos de acción son: depuración de radicales libres, mantenimiento de la integridad de la membrana celular, inhibición del crecimiento de las células neoplásicas, promoción de la apoptosis inhibición de la formación de nitrosamina y favorecimiento de la función inmunológica.⁽¹⁸⁾

La vitamina E se puede administrar por vía oral en dosis de 400 UI por día.⁽¹⁸⁾ Tiene menos efectos tóxicos que la vitamina A y sus derivados y ha demostrado una tasa de eficacia similar.^(15,16) La combinación con otros antioxidantes es más efectiva que su administración individual.⁽¹⁸⁾

Es importante destacar que aunque estos esquemas terapéuticos pueden ser efectivos en la curación de la LO, no está demostrado que puedan prevenir recurrencias o transformación maligna. Por ello todos los pacientes con LO deben ser controlados cada 6 a 12 meses de por vida, incluso en los casos en los que el tratamiento ha logrado la desaparición completa de la lesión.^(3,7,6)

Se presenta un paciente con unaleucoplasia oral extensa en el que se realizó tratamiento conservador con retinoides y vitamina E y se consiguió eliminar por completo la lesión en una zona de alto riesgo de la cavidad oral. Se resalta la importancia de conocer esta medida terapéutica y utilizarla en casos seleccionados para evitar las secuelas que podrían asociarse a la utilización del tratamiento quirúrgico.

Agradecimientos: A la odontóloga Jimena Morgante por sus aportes a este trabajo.

Conflictos de interés: Los autores del trabajo no presentan conflictos de interés.

Referencias bibliográficas

1. Neville BW, Day TA. Oral cancer and precancerous lesions. *CA Cancer J Clin.* 2002; 52:195-215.
2. Gorsky M, Epstein JB. The effect of retinoids on premalignant oral lesions: Focus on topical therapy. *Cancer.* 2002;95:1258-64.
3. Warnakulasuriya S, Ariyawardana A. Malignant transformation of oral leukoplakia: a systematic review of observational studies. *J Oral Pathol Med.* 2016;155-66.
4. Abidullah M, Kiran G, Gaddikeri K, Raghoji S, et al. Leuoplakia - Review of a potentially malignant disorder. *J Clin Diagnostic Res.* 2014;8:1-4.
5. Beatriz C, Ramón Á, Fernando M, Susana L, et al. Prevalencia y factores de riesgo de las lesiones de la mucosa oral en la población urbana del Uruguay. *Odontoestomatología.* 2013;15:58-67.
6. Lodi G, Sardella A, Bez C, Demarosi F, et al. Systematic review of randomized trials for the treatment of oral leukoplakia. *J Dent Educ.* 2002;66:896-902.
7. Martínez-Sahuquillo Márquez A, Gallardo Castillo I, Cobos Fuentes MJ, Caballero Aguilar J, et al. La leucoplasia oral: Su implicación como lesión precancerosa. *Av Odontoestomatol.* 2008;24:33-44.
8. Kumar A, Cascarini L, McCaul JA, Kerawala CJ, et al. How should we manage oral leukoplakia? *Br J Oral Maxillofac Surg.* 2013;51:377-383.
9. Ottavioli A, Campana F, Catherine JH, Massereau E, et al. Leucoplasie verruqueuse proliférative: trois observations et revue de la littérature. *Ann Dermatol Venereol.* 2016;143:187-96.
10. Yardimci G, Kutlubay Z, Engin B, Tuzun Y. Precancerous lesions of oral mucosa. *World J Clin cases.* 2014;2:866-72.
11. Brouns E, Baart J, Karagozoglu KH, Aartman I, et al. Malignant transformation of oral leukoplakia in a well-defined cohort of 144 patients. *Oral Dis.* 2014;20:e19-24.
12. Bhargava A, Shakeel M, Srivastava AN, Raza TS, et al. Role of human papilloma virus in oral leukoplakia. *Indian J Cancer.* 2016;53:206-9.
13. Gupta S, Gupta S. Role of human papillomavirus in oral squamous cell carcinoma and oral potentially malignant disorders: A review of the literature. *Indian J Dent.* 2015;6:91-8.
14. González JV, Gutiérrez RA, Keszler A, Colacino Mdel C, et al. Human papillomavirus in oral lesions. *Medicina (B Aires).* 2007;67:363-8.
15. Laskaris G. How to treat oral leukoplakia. *J Eur Acad Dermatol Venereol* 2000;14:446-7.
16. Gaeta GM, Gombos F, Femiano F, Battista C, et al. Acitretin and treatment of the oral leukoplakias. A model to have an active molecules release. *J Eur Acad Dermatology Venereol.* 2000;14:473-8.
17. Kaur J, Politis C, Jacobs R. Response on: Comments on "Salivary 8-hydroxy-2-deoxyguanosine, malondialdehyde, vitamin C, and vitamin E in oral pre-cancer and cancer: diagnostic value and free radical mechanism of action." *Clin Oral Investig.* 2016;20:397.
18. Iqbal MA, Khan M, Kumar P, Kumar A, et al. Role of vitamin e in prevention of oral cancer:-a review. *J Clin Diagn Res* 2014;8:ZE05-7.

Figuras

Figura 1: Placa blanquecina de superficie rugosa que compromete cara ventral de la lengua y piso de boca.

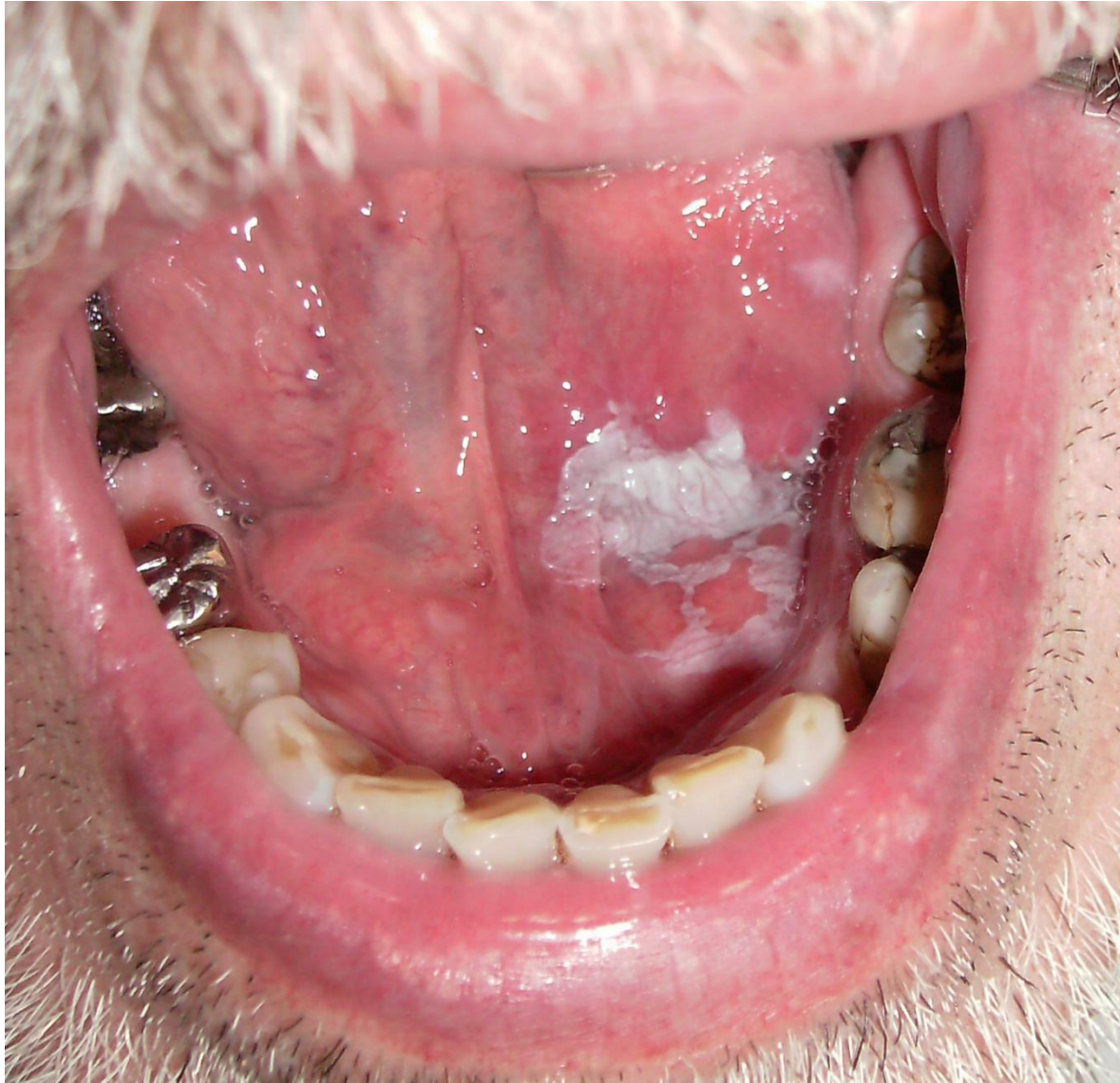

Figura 2: Hematoxilia-eosina 100x. Epitelio con hiperortoqueratosis. Infiltrado inflamatorio leve en corion.

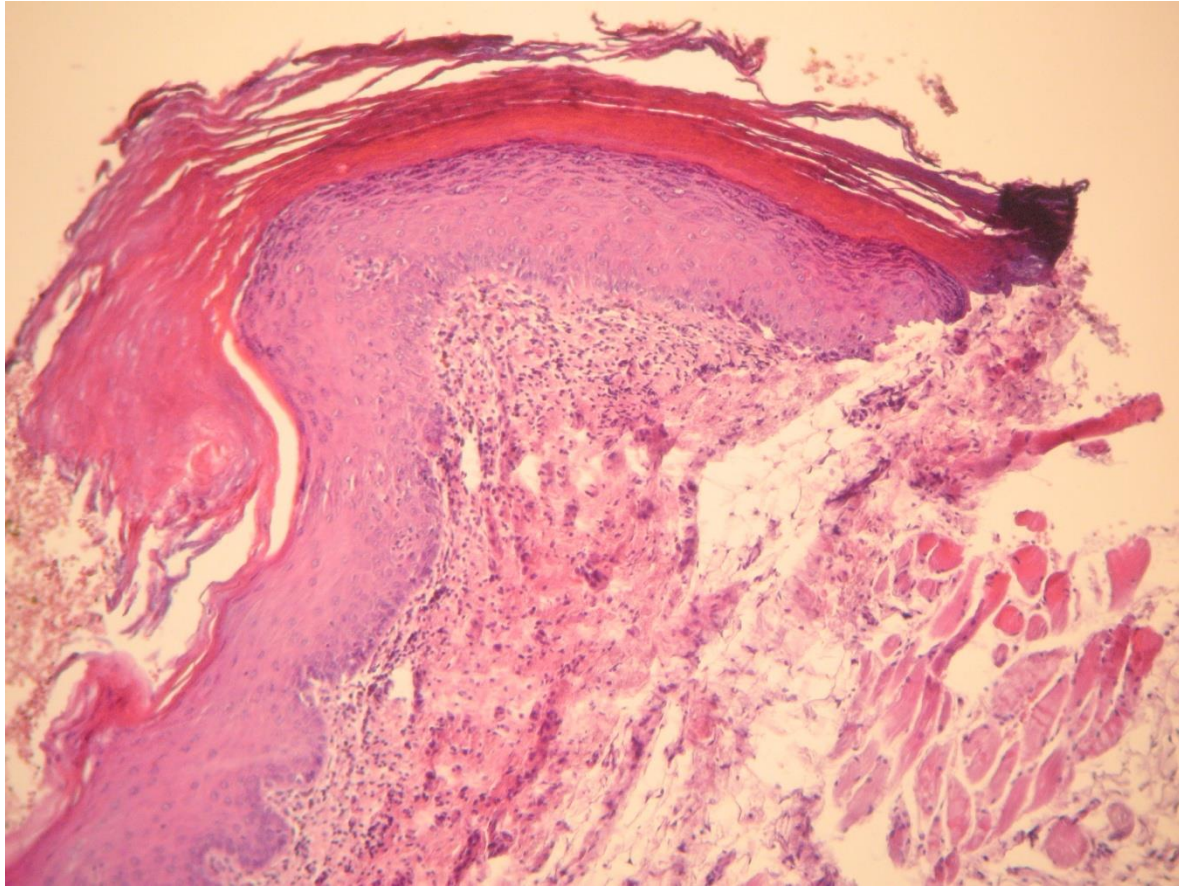


Figura 3: Hematoxilina eosina 400x. Se observa desorganización arquitectural en el tercio inferior del epitelio y proliferación de la capa basal, sin compromiso de la membrana basal.

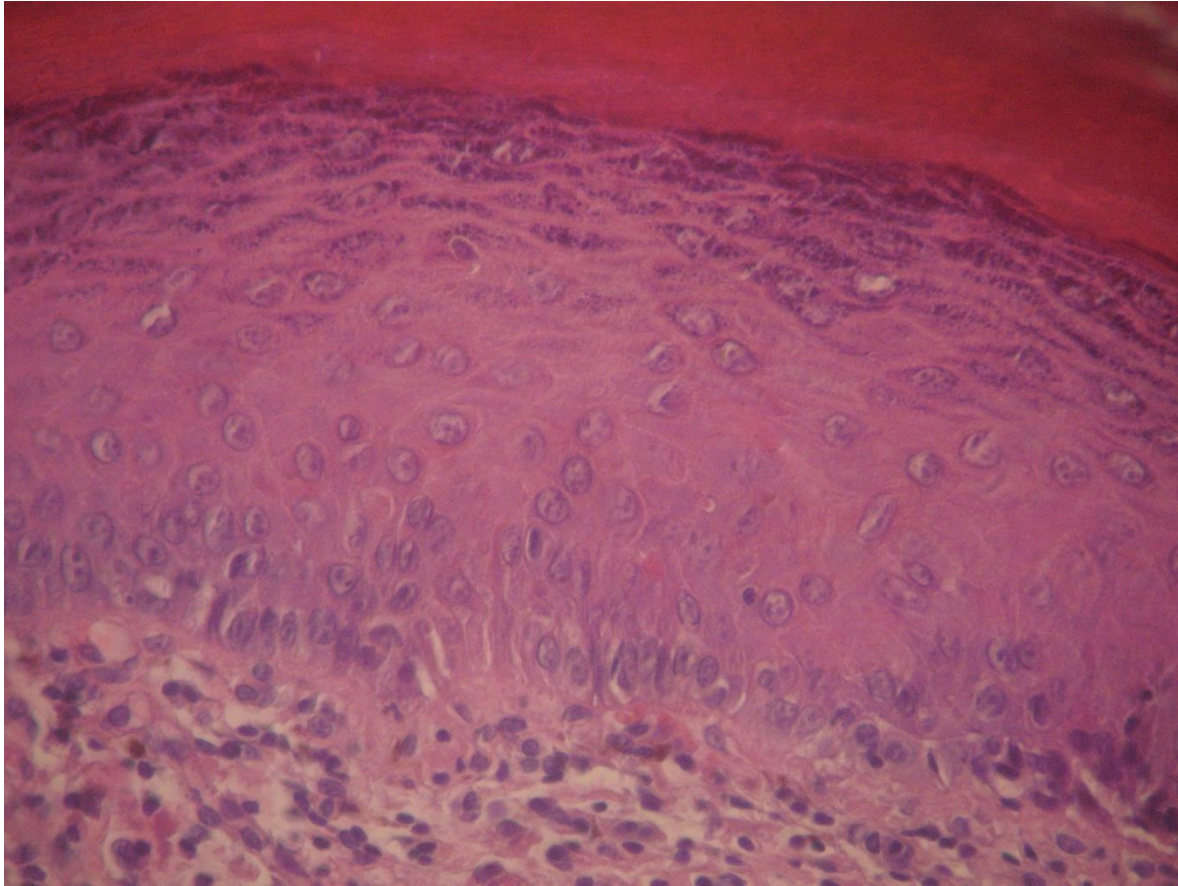


Figura 4: Zona afectada luego de 60 días de tratamiento. Se observa mejoría de la lesión.

