



UNCUYO
UNIVERSIDAD
NACIONAL DE CUYO

FO
FACULTAD DE
ODONTOLOGÍA



FACULTAD DE ODONTOLOGÍA
UNIVERSIDAD NACIONAL DE CUYO

TRABAJO FINAL PARA OPTAR AL TÍTULO DE
ESPECIALISTA EN ENDODONCIA

“SISTEMA DE CONDUCTOS EN C DE SEGUNDOS MOLARES
INFERIORES: CARACTERÍSTICAS ANATÓMICAS Y MANEJO
CLÍNICO”

ALUMNO: Od. Lourdes E. Cañamero

DIRECTOR: Prof. Dra. Graciela R. Peña

Mendoza, Setiembre de 2015

AGRADECIMIENTOS

Me gustaría agradecer sinceramente a mi asesora de tesis, Prof. Dra. Graciela Peña por su generosidad, tiempo, esfuerzo y dedicación.

A toda mi gran familia, fuente de apoyo constante e incondicional en toda mi vida.

A todos aquellos que me ayudaron y apoyaron en este proyecto.

Gracias...

INDICE

Resumen.....	pág. 4
Introducción.....	pág. 5
Caso clínico 1.....	pág. 16
Caso clínico 2.....	pág. 19
Discusión.....	pág. 22
Conclusión.....	pág. 27
Bibliografía.....	pág. 28

RESUMEN

El sistema de conductos en forma de C es una variación anatómica que generalmente se observa en segundos molares inferiores, su configuración es de particular interés; aunque este elemento dentario presenta una gran cantidad de variaciones en la morfología de su conducto.

El sistema de conductos en C puede asumir muchas variaciones en su configuración por lo que una amplia clasificación puede ayudar al diagnóstico y tratamiento.

El objetivo de este trabajo es definir características anatómicas, radiográficas y las diferentes alternativas de tratamiento de los conductos en forma de C.

Se describen dos casos clínicos donde se realizó el tratamiento endodóntico de segundos molares inferiores que presentaron conductos en C.

La base de la endodoncia exitosa se basa en el conocimiento y el respeto por la anatomía del conducto radicular. Se sabe que la configuración en C presenta una anatomía compleja del conducto, sus áreas irregulares albergan restos de tejidos blandos o desechos infectados que pueden escapar a una profunda limpieza y obturación, por lo que requiere un esfuerzo suplementario para lograr un tratamiento de conducto exitoso.

El conocimiento de la anatomía interna y sus posibles variables, una preparación biomecánica, una obturación, y una restauración posendodóntica basadas en sólidos principios, permite que el pronóstico a largo plazo de los conductos en forma de C de los segundos molares inferiores resulte predecible y favorable.

INTRODUCCIÓN

El sistema de conductos en forma de C, es una variación anatómica que generalmente se observa en segundos molares inferiores, (Cooke; Cox, 1979; Sidow *et al.*, 2000), aunque también puede ocurrir en otros elementos dentarios tales como primeros molares inferiores (Bolger *et al.*, 1988), en molares superiores (Yilmaz *et al.*, 2006; Dankner *et al.*, 1990), en primeros premolares inferiores (Lu *et al.*, 2006), e incluso en los incisivos laterales superiores (Bóveda *et al.*, 1999).

El rasgo anatómico principal de los canales en C, es la presencia de una aleta o tejido que conecta los conductos radiculares individuales (Fan *et al.*, 2004a).

Cuando un conducto en C se presenta en un elemento dentario, puede que se encuentre también en el contralateral, esta característica ha sido observada en el 70% de los individuos (Sabala *et al.*, 1994).

Las raíces que contienen a menudo un conducto en forma de C tienen una configuración cónica o cuadrada (Manning, 1990; Jerome, 1994), y aparecen cuando se produce la fusión de cualquiera de las caras vestibular o lingual de las raíces mesial y distal. Esta fusión sigue siendo irregular, y las dos raíces permanecen conectadas por una cinta interradicular. El piso de la cámara pulpar es profundo y tiene una apariencia anatómica inusual. Se pueden encontrar dos o tres conductos en la ranura en forma de C, o bien esta forma puede ser continua en toda la longitud de la raíz (Barril *et al.*, 1989; Barnet, 1986). El orificio del conducto se encuentra normalmente apical al nivel de unión cemento-esmalte y puede aparecer como un arco abierto en 180°, uniendo los dos canales principales. Varios informes han descrito las diferentes tendencias en la forma y número de raíces y conductos radiculares entre distintas razas (Gulabivala *et al.*, 2002; Haddad *et al.*, 1999).

Se sabe que la forma y el número de raíces están determinadas por la vaina epitelial de Hertwig, que se dobla en un plano horizontal debajo de la unión cemento-esmalte y se fusionan en el centro dejando aberturas para las raíces. Se especula que la causa principal de una raíz y de un conducto en forma de C resulta del fracaso de la vaina epitelial de Hertwig de fundirse en la superficie lingual o vestibular de la raíz (Orban y Mueller, 1929). También puede deberse a la deposición con el tiempo de cemento (Manning, 1990).

La configuración del conducto del segundo molar inferior es de particular interés; aunque este elemento dentario presenta una gran cantidad de variaciones en la morfología de su conducto, algunos autores hablan, en cuanto a su anatomía interna, en términos generales y no específicos. Estos estudios sintetizan sus hallazgos sugiriendo que el sistema de conductos radiculares del segundo molar inferior es simplemente un reflejo de la morfología interna del canal del primer molar inferior (Hess, 1925; Green, 1955). Por el contrario, estudios más recientes reportan más variaciones en la configuración del conducto que la vista en el primer molar inferior (Barker *et al.*, 1974; Weine *et al.*, 1982). Estas discrepancias probablemente son atribuibles a las diferentes técnicas utilizadas para determinar la anatomía del conducto radicular y para la toma de muestras combinada de primeros y segundos molares inferiores.

La variación del segundo molar inferior parece estar determinada genéticamente y puede establecer el origen étnico de los sujetos. Se ha informado, una prevalencia de 2,7 al 7,6% en la población caucásica (Weine *et al.*, 1988 y 1998), de un 10,6% en Asia Central en saudíes (Al Fouzan, 2002), y 19,14% en libaneses (Haddad *et al.*, 1999). Por otra parte se reportó un 31,5% en chinos, y de un 32,7% al 44,5% en coreanos. (Yang *et al.*, 1988; Seo; Park, 2004; Jin *et al.*, 2006).

La mayoría de los informes sobre prevalencia y características anatómicas de un conducto en forma de C utilizan dientes extraídos o dientes tratados endodónticamente. Las investigaciones de las configuraciones del conducto se llevan a cabo en dientes extraídos utilizando cortes de sección transversal, métodos de infiltración de colorante, o modelos transparentes. Sin embargo, la destrucción de las estructuras dentales resulta inevitable durante la preparación de la muestra (Weine *et al.*, 1988).

Resulta difícil detectar radiográficamente la fusión radicular, haciendo que el reconocimiento clínico del conducto en forma de C se logre cuando se accede a la cámara pulpar. Al canalizarlo, los instrumentos se pueden observar centrados tanto clínica como radiográficamente y, por lo tanto, parecen salir de la furca; añadiendo así, la problemática tarea de determinar si ha ocurrido una perforación. El istmo de dentina que conecta las raíces mesial y distal puede ser demasiado delgado para ser radiográficamente evidente. Por lo tanto, el aspecto radiográfico de dos raíces distintas no excluye la existencia de una raíz en forma de C (Jerome, 1994).

Cooke y Cox (1979) fueron los primeros en describir la importancia clínica de los conductos en C, que representan un desafío con respecto a su desbridamiento y

obtención, sobre todo porque no está claro si el orificio en forma de C que se encuentra en el piso de la cámara pulpar, continúa hasta el tercio apical de la raíz. Las áreas irregulares de un conducto en forma de C, pueden alojar remanentes de tejido o detritus infectados que escapan a la limpieza y conformación.

El sistema de conductos en C puede asumir muchas variaciones en su configuración por lo que una amplia clasificación puede ayudar al diagnóstico y tratamiento.

Melton *et al.* (1991) propusieron la siguiente clasificación de conductos en forma de C en función de su forma observada en una sección transversal:

Categoría I: conducto continuo en forma de C que va desde la cámara pulpar hasta el ápice, define un contorno en C sin ninguna separación, (C1; Fig. 1).

Categoría II: forma de punto y coma, la dentina separa un conducto en forma de C principal de un conducto mesial diferente, (C2; Fig. 1).

Categoría III: orificio en forma de C en el tercio coronal que luego se divide en dos o más conductos discretos y separados que se unen a nivel apical (subdivisión I). Orificio en forma de C en el tercio coronal que se divide en dos o más conductos discretos y separados a nivel del tercio medio de la raíz hasta el ápice (subdivisión II). Orificio que se divide en dos o más conductos discretos y separados en el tercio coronal, en forma de C, y continúan así hasta el ápice (subdivisión III), (C3; Fig. 1).

En esta clasificación, no se observan marcadas diferencias entre las categorías II y III, así como su implicancia clínica. Además, se examinaron tres niveles distintos de la raíz, y por lo tanto existe poca información de cómo la forma del conducto puede cambiar a lo largo de su longitud.

Fan *et al.* (2004a) modificaron el método de Melton en las siguientes categorías:

Categoría I (C1): la forma es una C ininterrumpida sin separación o división (Fig. 1a).

Categoría II (C2): la forma del conducto se asemeja a un punto y coma resultado de una interrupción del contorno en C (Fig. 1b), se trazan líneas y se forman ángulos α y β (Fig. 2) los cuales no deben ser menores a 60° .

Categoría III (C3): dos o tres conductos separados (Fig. 1c y d) ambos ángulos, α y β , deben ser menores a 60° (Fig. 3).

Categoría IV (C4): corresponde a un solo conducto redondo u ovalado observado en la sección transversal (Fig. 1e).

Categoría V (C5): la luz del conducto no puede ser observada (comúnmente sólo se observa en el ápice). (Fig. 1f).

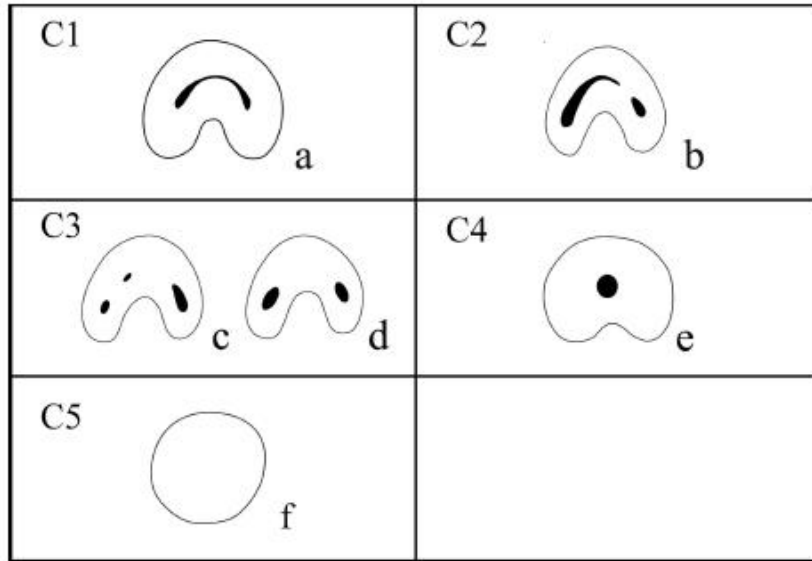


Fig. 1 - Clasificación de la configuración del conducto en forma de C. Ilustración tomada de C-shaped Canal System in Mandibular Second Molars: Part I—Anatomical Features. Bing Fan *et al.*, Journal of Endodontics vol. 30, no. 12, 2004; 899 – 903

Si bien el orificio en C puede tener un aspecto de dos o tres orificios separados, a menudo es visible un istmo que los une. El conducto único, redondo, u ovalado (C4 en su clasificación), se debe considerar como una variación ya que algunas partes del canal han demostrado una configuración en C. Esta forma puede variar a lo largo de su longitud por lo que la morfología de la corona clínica o la apariencia del orificio de entrada del conducto no permiten predecir la anatomía real del mismo (Fan *et al.*, 2001). En la clasificación propuesta por Fan *et al.* (2004a), los conductos que presentan una configuración de categoría C2 aparecen como un arco; con un ángulo $\beta \geq 60^\circ$, es decir, que será más probable que el conducto se extienda hacia el área fusionada de la raíz donde la pared de dentina es muy delgada (Fig. 2).

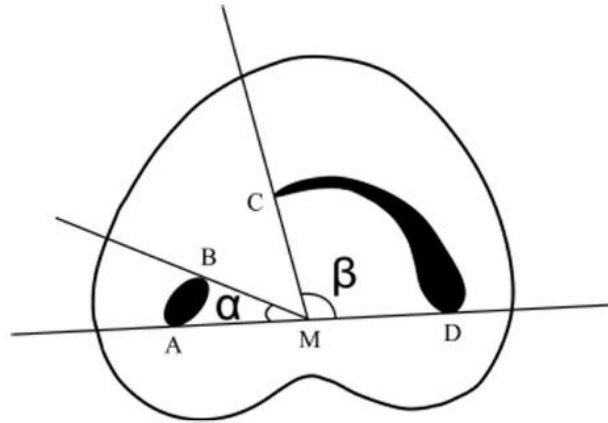


Fig. 2 - Medición de los ángulos para el conducto C2. El ángulo β es mayor a 60° . (A y B) extremos de la sección transversal de un conducto, (C y D) extremos de la sección transversal de otro conducto; M, punto medio de la línea AD; α , ángulo entre la línea AM y la línea BM; β , ángulo entre la línea CM y la línea DM. Ilustración tomada de C-shaped Canal System in Mandibular Second Molars: Part I—Anatomical Features. Bing Fan *et al.*, Journal of Endodontics vol. 30, no. 12, 2004; 899 – 903

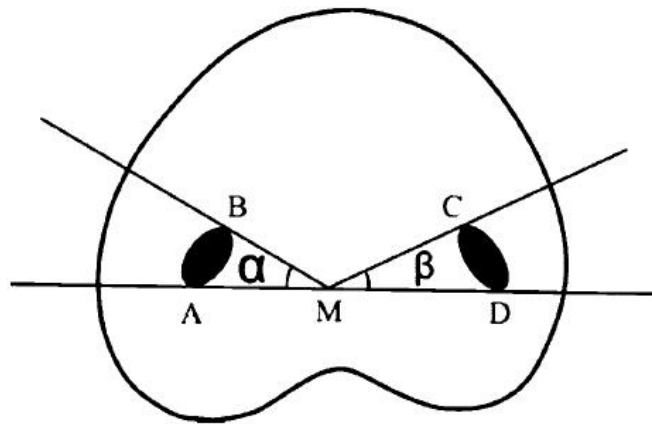


Fig. 3 - Medición de los ángulos para el conducto C3. Tanto el ángulo α como el β son menores a 60° . (A y B) extremos de la sección transversal de un conducto; (C y D) extremos de la sección transversal de otro conducto; M, punto medio de la línea AD; α , ángulo entre la línea AM y la línea BM; β , ángulo entre la línea CM y la línea DM. Ilustración tomada de C-shaped Canal System in Mandibular Second Molars: Part I—Anatomical Features. Bing Fan *et al.*, Journal of Endodontics vol. 30, no. 12, 2004; 899 – 903

Otra clasificación de las raíces en forma de C propuesta por Fan *et al.* (2004b) fue realizada de acuerdo a su apariencia radiográfica en tres tipos:

Tipo I: raíz cónica o cuadrada con una línea longitudinal radiolúcida que separa la raíz en distal y mesial, con dos conductos uno mesial y otro distal que se fusionan en uno solo antes de salir por el foramen apical (foraminas) (Fig. 4A).

Tipo II: raíz cónica o cuadrada con una línea longitudinal radiolúcida que separa la raíz en distal y mesial. Hay un conducto mesial y uno distal, y los dos canales parecen continuar separados hasta el ápice (Fig. 4B).

Tipo III: raíz cónica o cuadrada con una línea longitudinal radiolúcida que separa la raíz en mesial y distal, con dos conductos uno mesial y otro distal, uno es un conducto curvo y superpuesto en esta línea radiolúcida cuando se dirige hacia el ápice, y el otro parece continuar su propio camino hacia el ápice (Fig. 4C).




Fig. 4 - Clasificación de conductos (A) tipo I, (B) tipo II, y (C) tipo III. Ilustración tomada de Identification of a C-shaped Canal System in Mandibular Second Molars - Part III: Anatomic Features Revealed by Digital Subtraction Radiography. Wei Fan *et al.*, Journal of Endodontics 2008; 34:1187–1190

La configuración habitual de la raíz de un segundo molar inferior es de dos raíces separadas, una mesial y otra distal. La raíz distal suele tener un conducto y la raíz mesial dos, que a menudo convergen en la zona apical. Los orificios de entrada de los tres conductos normalmente forman un triángulo. Krasner y Rankow (2004) evaluaron 500 elementos dentarios extraídos y propusieron leyes que permiten localizar cámaras pulpares y orificios de entrada de conductos radiculares. Sin embargo, las leyes de simetría 1 y 2 que postulan que las entradas de los conductos son perpendiculares o

equidistante a una línea mesiodistal en el piso de la cámara pulpar y las leyes de ubicación del orificio 2 y 3 en donde se establece que los orificios se ubican en los ángulos formados por la unión del piso con la pared o en el término de las líneas de desarrollo de fusión de las raíces; no resultan aplicables para el sistema de conductos en forma de C. Por lo tanto, un conocimiento profundo de la anatomía del piso pulpar en los dientes con raíces en C resulta útil para determinar el número y la ubicación de los orificios, y para la prevención de perforaciones del piso de la cámara pulpar durante el tratamiento del conducto radicular.

Melton *et al.* (1991) demostraron histológicamente que una cantidad mínima de dentina separa la superficie externa del sistema de conductos en C, aumentando así la posibilidad de perforación en banda durante el tratamiento endodóntico o durante la colocación de pernos. Para evitar la perforación de la raíz, Abou Rass *et al.* (1980) describieron la técnica anticurvatura en la que la estructura de la raíz más voluminosa se presenta lejos de la curvatura y la zona más delgada va hacia la zona de riesgo. El espesor de las paredes del conducto debe ser examinado para predecir qué paredes son zonas de riesgo y cuáles son de seguridad, y si estas zonas están presentes en los diferentes niveles de la raíz.

La anatomía interna del sistema de conductos radiculares ha sido estudiada mediante la introducción de un medio de contraste radiográfico soluble en agua con la ayuda de diversos métodos tales como, inyección con una jeringa, utilización de una pequeña lima, o el uso de un dispositivo de succión en un recipiente de vacío (Naoum *et al.*, 2003a; Shearer *et al.*, 1996). Esta técnica de succión de vacío también se ha utilizado para determinar el grado de limpieza y conformación del sistema de conductos radiculares (Littman, 1977).

Otra herramienta utilizada son las radiografías preoperatorias que pueden ayudar en la visualización y observación de la anatomía de los diversos sistemas de conductos radiculares, especialmente los más complicados, tales como un sistema de conductos en C. La evaluación cuidadosa de la radiografía preoperatoria es un paso clave para los procedimientos posteriores, como la preparación y obturación.

Las radiografías tomadas durante la negociación de los conductos pueden revelar dos características de su configuración como los instrumentos que tienden a converger en el ápice y/o pueden salir en la furca. Estos últimos a veces pueden observarse como una perforación de la misma (Barril *et al.*, 1989; Xu *et al.*, 1996). Este aspecto radiográfico

es más probable que ocurra en la categoría I (C continua) (Jerome, 1994). La presencia de instrumentos o materiales de relleno en el área de la furca en combinación con la falta de precisión de donde se encuentra el piso de la cámara pulpar puede conducir al reconocimiento radiográfico de una configuración en C. El diagnóstico diferencial de una perforación de furca, se puede ayudar con más de una radiografía, además del uso de localizador apical (Melton *et al.*, 1991).

La interpretación radiográfica es en general más eficaz cuando se basa en combinaciones de películas (radiografía preoperatoria y de longitud de trabajo; radiografía preoperatoria y posoperatoria o tres radiografías considerando preoperatoria; conductimetría y posoperatoria). Entre estos últimos, las radiografías para la determinación de la longitud de trabajo son más útiles que las pre y posoperatorias, mientras que las radiografías preoperatorias son las menos eficaces en el diagnóstico de los casos de conductos en C (Lambrianidis *et al.*, 2001).

Aunque la radiografía es muy útil para ayudar al reconocimiento de la anatomía del conducto, su interpretación depende de diversos factores, en donde, el principal es la superposición de imágenes que rodean los tejidos duros (hueso en la mayoría de las situaciones). A menudo resulta difícil caracterizar la morfología del sistema de conductos radicales cuando existe esta superposición de imágenes (Shearer *et al.*, 1996), sobre todo en áreas donde las corticales óseas son gruesas, tales como la zona circundante de segundos molares inferiores. Por lo tanto, un método que podría mejorar la imagen de los conductos puede ser considerado de valor en el tratamiento del conducto radicular.

La radiografía intraoral estándar en donde se utilizan películas de haluro de plata se usan ampliamente como un método clínico fiable para determinar la anatomía del conducto (Sogur *et al.*, 2007). Las desventajas de este método son la exposición a la radiación ionizante, especialmente cuando se combina con la necesidad de varias tomas radiográficas; el tiempo y los medios requeridos para procesar y almacenar las películas. Otro problema que complica la evaluación radiográfica es que las radiografías pueden diferir en el brillo, contraste y geometría de adquisición, incluso cuando las condiciones de exposición de la película y procesado hayan estado estrictamente controladas. Los sistemas digitales directos para la obtención de radiografías intraorales han estado disponibles desde finales de 1980 y se basan en sistemas de dispositivos de carga acoplada (Naoun *et al.*, 2003b). La radiovisiografía (RVG) es un tipo de sistema de

radiografía digital directa (DDR) que se utiliza clínicamente para la documentación radiográfica. El sistema de DDR ofrece muchas ventajas sobre la radiografía convencional tales como la facilidad y velocidad de uso, reducción en el tiempo entre la exposición y la interpretación de imágenes, menos dosis de radiación para el paciente, eliminación de residuos químicos peligrosos, y capacidad de manipular digitalmente la imagen capturada.

Aunque los sistemas de RVG tienen muchos beneficios potenciales, un factor importante que limita la eficiencia del mismo es la aparición de artefactos o ruidos de fondo. La reducción de estos ruidos se puede lograr mediante la radiografía por sustracción digital (DSR), que elimina las áreas de imágenes idénticas en una serie de radiografías obtenidas en la misma posición y en diferentes intervalos de tiempo. Después de una DSR, se muestra una imagen clara de las estructuras anatómicas que han sufrido cambios mientras que se eliminan las imágenes de estructuras anatómicas sin cambios. Hasta la fecha, la aplicación de la DSR en la observación de la anatomía del conducto radicular no se ha investigado plenamente. (Burger *et al.*, 1999; Folk *et al.*, 2005)

Para utilizar eficazmente la DSR y determinar la presencia de cambios anatómicos, ya sean naturales o artificiales, es esencial el uso de un medio de contraste. El medio de contraste radiográfico es utilizado a menudo en la clínica para cambiar la radiopacidad de algunas estructuras anatómicas antes de la DSR.

Por otra parte, la tomografía computarizada (CT) se utiliza con éxito en la odontología (Rigolone *et al.*, 2003). En este sentido, Robinson *et al.*, (2002) mostraron que la morfología del sistema de conductos radiculares también puede ser detectada mediante CT. También, se ha informado que la tomografía ósea de mandíbula se refleja con precisión en las imágenes de CT (Klinge *et al.*, 1989), además, la microtomografía computarizada bidimensional se correlaciona altamente con las imágenes tridimensionales (3D) al ser comparadas con hallazgos histológicos (Stechow *et al.*, 2003).

La microtomografía computarizada (μ CT) se utiliza para escanear elementos dentarios y proporcionar imágenes no invasivas de la sección transversal de la raíz y del conducto en el que la morfología real en 3D puede ser reconstruida mediante el uso de un software especializado (Peters *et al.*, 2003; Lee *et al.*, 2006). Sin embargo, una

radiografía preoperatoria y una radiografía adicional tomada con una angulación horizontal de 20° en la proyección mesial o distal pueden ser la única manera viable, no invasiva clínicamente, de proporcionar indicios acerca de la morfología del sistema de conductos radiculares (De Moor, 2002).

Recientes investigaciones han revelado características radiográficas de los segundos molares inferiores que presentan conductos en forma de C (Fan *et al.*, 2004b) encontrando que podrían existir ciertos vínculos entre estas características y la anatomía de los conductos a través del cotejo con imágenes de μ CT.

Algunos autores consideran como conductos en C a los que presentan una raíz en forma de C (es decir, una ranura longitudinal en la superficie de la misma, independientemente de si se observó un orificio o conducto separado) (Al Fouzan, 2002), otros autores, en cambio, consideran que los sistemas de conductos en C deben exhibir las siguientes tres características: raíces fusionadas, una ranura longitudinal en la superficie lingual o vestibular de la raíz, y al menos una sección transversal del conducto que pertenezca a la configuración C1, C2 o C3 (Fan *et al.*, 2004a). La variación en la morfología del conducto en C es inusual y puede conducir a dificultades durante el tratamiento (Benenati, 2004) por lo que se requiere un correcto diagnóstico de esta situación antes de su intervención.

El reconocimiento clínico de los conductos en forma de C se basa en criterios observables definidos (es decir, la anatomía del piso de la cámara pulpar y la persistencia de hemorragia o dolor cuando se encuentran los orificios del conducto por separado) (Lambrianidis *et al.*, 2001).

La cámara pulpar en dientes con conductos en C puede tener mayores dimensiones en sentido oclusoapical, encontrándose la bifurcación más baja. Alternativamente, el conducto puede estar calcificado, enmascarando su forma de C.

En un conducto en forma de C, es posible pasar un instrumento de mesial a distal sin obstrucciones. En algunas configuraciones, tales pasajes se ven impedidos por puentes discontinuos de dentina (Melton *et al.*, 1991). Si una lima no se puede pasar a través del istmo del piso pulpar durante la inspección clínica, se podría considerar la presencia de conductos radiculares separados. Pero en el análisis, estos canales pueden fusionarse justo por debajo del área del istmo (Seo; Park, 2004).

Las raíces fusionadas y las raíces en forma de C pueden presentar ranuras radiculares estrechas que predisponen a una enfermedad periodontal localizada, lo que a su vez

puede ser un indicio útil para el diagnóstico de tal variación anatómica. Es igualmente probable que la ranura se presente en la superficie vestibular o lingual (Haddad *et al.*, 1999). Cuando un surco profundo está presente en las superficies lingual o vestibular de la raíz, es de esperar un conducto en forma de C.

El reconocimiento inicial del sistema de conductos se produce luego del acceso endodóntico de rutina y de la extracción del tejido pulpar de la cámara. Si está presente una raíz en forma de C, deberán ser evidentes al menos dos de las tres categorías propuestas por Melton (1991), categorías I y II; en la categoría III, pueden aparecer dos o tres conductos separados inicialmente como en un típico molar inferior. Existen algunos recursos que pueden ayudar en este procedimiento. La transiluminación con fibra óptica puede mejorar la identificación de la variante anatomía del conducto. La colocación de la punta de la fibra óptica bajo el dique de goma en la superficie vestibular ilumina la cámara pulpar, entonces el sistema de conductos aparecerá como una línea oscura o como un área en un campo luminoso (Jerome, 1994). También, el aumento de la visibilidad que ofrece el uso del microscopio ha demostrado ser más exitoso (Yilmaz *et al.*, 2006).

Cabe destacar que, en los molares inferiores en forma de C, el conducto mesiolingual se encuentra separado y con un ápice independiente, aunque puede llegar a ser significativamente más corto que los conductos mesiovestibular y distal. Estos conductos son fácilmente sobreinstrumentados en aquellos molares en forma de C con un solo ápice. En este tipo de molares, el conducto mesiovestibular se dirige hacia atrás y se une con el conducto distal, saliendo ambos a través de un solo foramen. Otros molares presentan orificios en forma de C en donde los conductos mesiovestibular y distal no se fusionan, y tienen forámenes independientes (Cohen; Burns, 2002).

Recientemente, se demostró que es posible realizar con gran precisión una evaluación cuantitativa tridimensional (3D) de la cantidad de hidróxido de calcio (Ca (OH)₂) residual en el conducto radicular utilizando micro-tomografía computarizada (μ CT) (Wiseman *et al.*, 2011).

Por lo tanto el objetivo de este trabajo es definir características anatómicas, radiográficas y las diferentes alternativas de tratamiento de los conductos en forma de C.

CASO CLINICO 1

Se presentó a la consulta una paciente de sexo femenino, de 19 años de edad, que reside en la provincia de Mendoza. Su historia médica no manifestó datos relevantes con respecto a antecedentes sistémicos.

La paciente refirió haber tenido un dolor histórico provocado en un molar, recibió un tratamiento provisorio y medicación con ibuprofeno. Al examen clínico no manifestó dolor y en la radiografía se observó el elemento dentario 37 con material provisorio en una cavidad macropenetrante. Se pudo apreciar una anatomía radicular coincidente con un sistema de conductos en forma de C (Fig. 5).

Se eliminó todo tejido cariado, se accedió a la cámara pulpar y se localizaron los conductos, observándose en el piso de la cámara pulpar una C continua (Fig. 6).

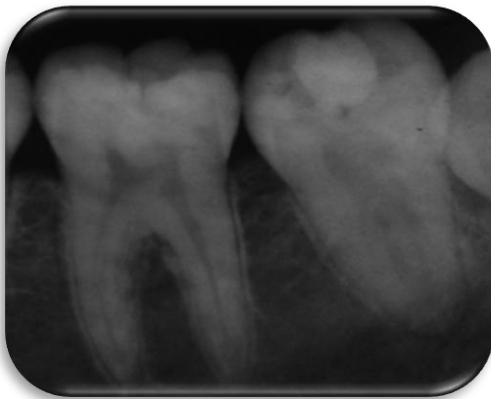

Fig. 5 - Radiografía preoperatoria del elemento 37 donde se observa un sistema de conductos en C




Fig. 6 - Elemento 37 donde se observa un piso de cámara pulpar en forma de C continua

La longitud de trabajo se determinó mediante localizador apical Propex Pixi (Dentsply-Maillefer) y conductometría radiográfica (Fig. 7 y 8).



Fig. 7 - Localizador de ápice
Propex Pixi - Dentsply

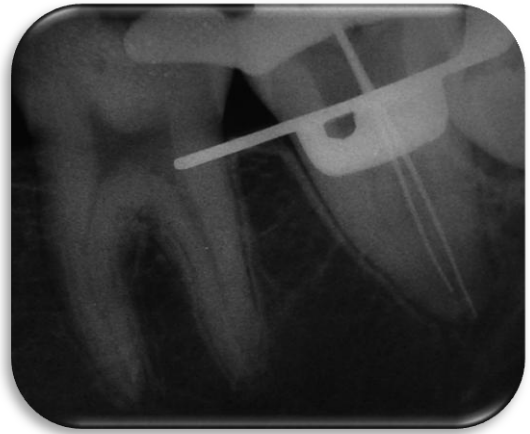


Fig. 8 - Conductimetría
radiográfica del elemento 37

Se realizó irrigación con hipoclorito de sodio al 5.25% y EDTA (Endo-Quim, Tedequim) el irrigante se agitó con ultrasonido Woodpecker (Fig. 9) y los conductos fueron obturados con cemento sellador Sealapex (SybronEndo) y gutapercha termoplastizada mediante el uso del equipo Calamus Dual (Dentsply-Maillefer) (Fig.10 y 11).

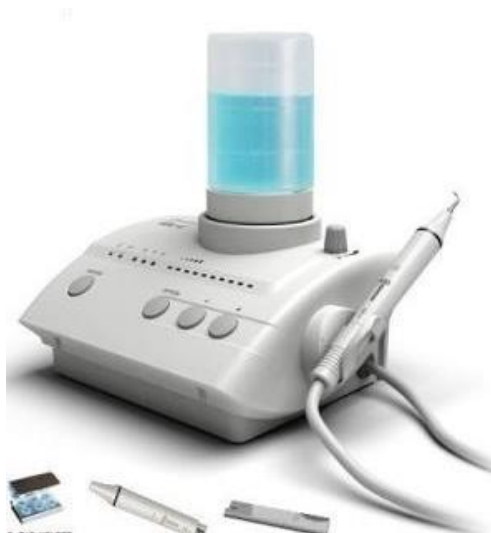

Fig. 9 - Woodpecker Modelo:
UDS-E Frequency 28kHz \pm 3kHz

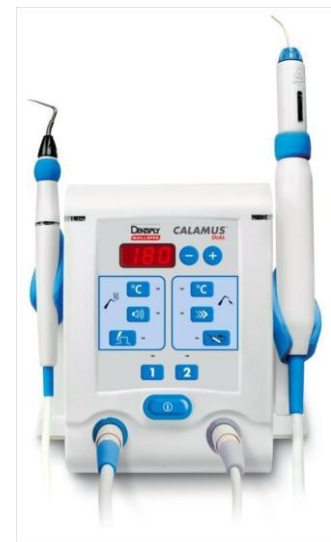

Fig. 10 - Calamus Dual
Dentsply-Maillefer

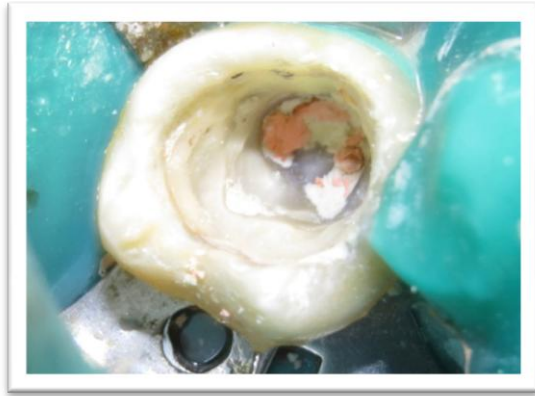


Fig. 11 - Elemento 37 donde se observa la entrada de los conductos obturados

La cavidad coronaria se selló con material provisorio Cavit G (3M) más ionómero vítreo tipo II restauración Megafill (MD), se tomó una radiografía final indicando al paciente que debe realizarse la restauración definitiva (Fig. 12).

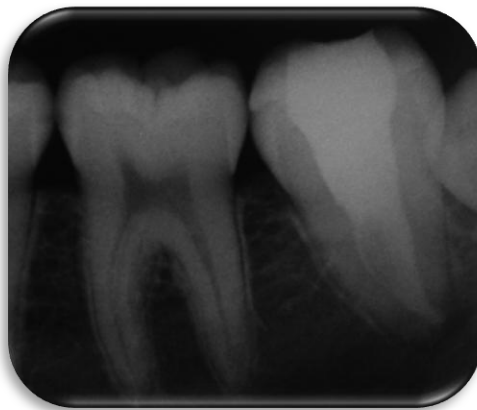

Fig. 12 - Radiografía final del elemento 37 donde se observa el sistema de conductos obturado

CASO CLÍNICO 2

Se presentó a la consulta una paciente de sexo femenino, de 36 años de edad, residente en la provincia de Mendoza. Su historia médica no manifestó datos relevantes con respecto a antecedentes sistémicos.

La paciente refirió haber tenido dolor histórico al tragar, recibió tratamiento pero no medicación. Al examen clínico no manifestó dolor y se observó radiográficamente material provisorio en el elemento dentario 37 con una cavidad macropenetrante y una anatomía radicular que nos hizo pensar en la probabilidad de que el elemento dentario presentase conductos en C (Fig. 13).

Se eliminó todo material provisorio y tejido cariado y se accedió a la cámara pulpar, localizando los conductos radiculares los cuales presentaron en el piso de la cámara pulpar una forma de punto y coma (Fig.14).

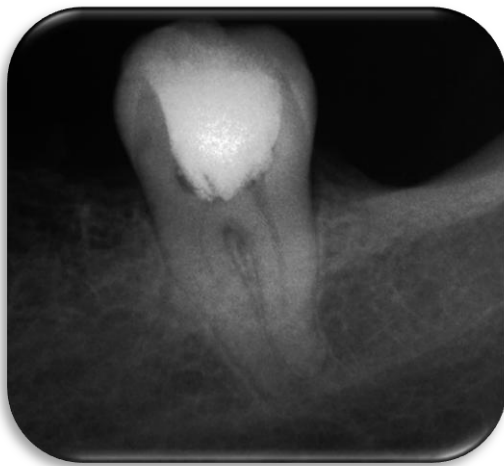

Fig. 13 - Radiografía preoperatoria del elemento 37 donde se observa una alta probabilidad de presentar un sistema de conductos en C

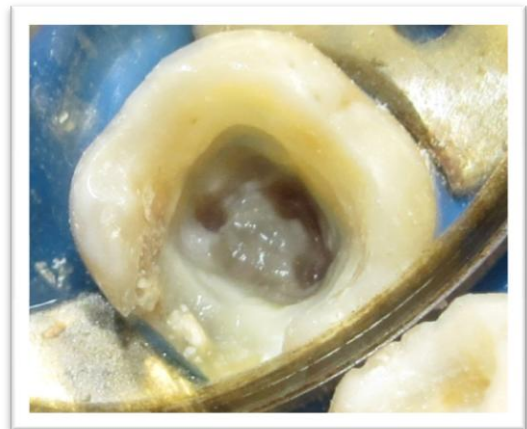

Fig. 14 - Elemento 37 donde se observa un piso de cámara pulpar en forma de punto y coma

La longitud de trabajo se determinó mediante localizador apical Propex Pixi (Dentsply-Maillefer) y conductometría radiográfica (Fig. 15).

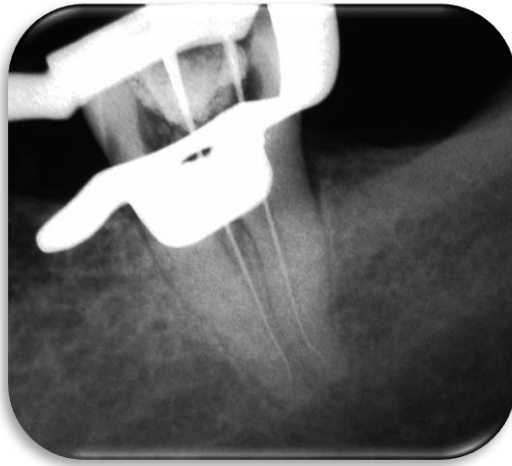

Fig. 15 - Conductometría radiográfica del elemento 37



Fig. 16 - Sistema rotatorio Mtwo - VDW

Los tres conductos fueron instrumentados de forma independiente con limas K y con sistema rotatorio de NiTi Mtwo (VDW) (Fig.16) irrigando y aspirando constantemente al paso de cada instrumento con hipoclorito de sodio al 5,25% y se obturó con cemento sellador Sealapex (SybronEndo) y conos de gutapercha (META 25/.06) mediante técnica de condensación lateral (Fig. 17).

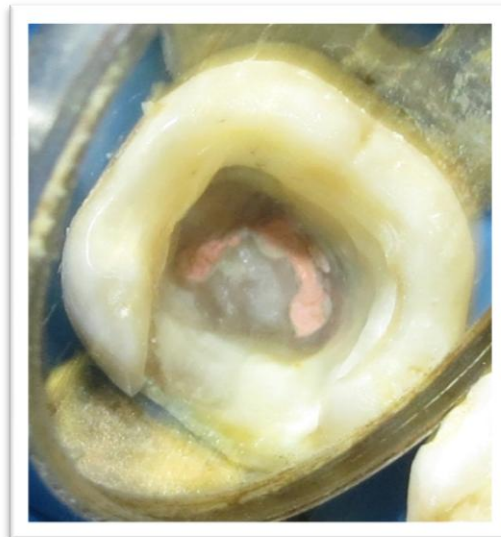


Fig. 17 - Elemento 37 donde se observa la entrada de los conductos obturados

La cavidad se selló con material provisorio Cavit G (3M) más ionómero vítreo tipo II restauración Megafill (MD) y se tomó una radiografía final (Fig. 18) indicando al paciente que debe realizarse la restauración definitiva.

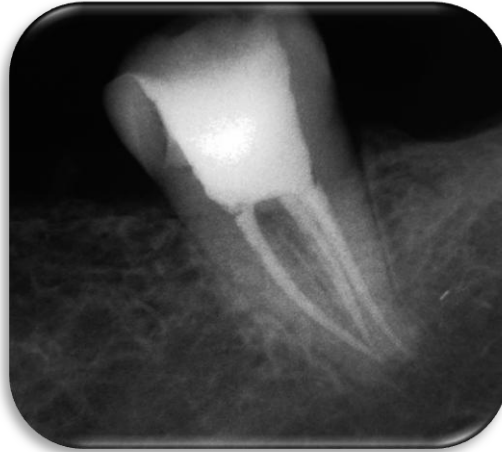

Fig. 18 - Radiografía final del elemento 37 donde se observa el sistema de conductos obturado

DISCUSIÓN

La base de la endodoncia exitosa se basa en el conocimiento, y el respeto por la anatomía del conducto radicular. Se sabe que la configuración en C presenta una anatomía compleja del conducto, sus áreas irregulares albergan restos de tejidos blandos o desechos infectados que pueden escapar a una profunda limpieza y obturación, por lo que requiere un esfuerzo suplementario para lograr un tratamiento de conducto exitoso. Esto ha provocado modificaciones en las técnicas para el tratamiento de estos casos (Walid, 2000; Liewehr *et al.*, 1993). Los desafíos que se presentan van desde el diagnóstico, instrumentación, hasta la obturación del conducto radicular (Jerome, 1994). Los objetivos de la terapia del conducto radicular son eliminar microorganismos, restos de tejido pulpar infectados y necróticos, y dar forma al sistema de conductos radiculares para facilitar la irrigación, la colocación de medicación intraconducto y la obturación (Schilder, 1974; Gulabivala, 1995).

Junto con la información obtenida de la radiografía preoperatoria, se pueden determinar en gran medida los desafíos anatómicos de cada elemento dentario (Fava; Dummer, 1997). Aunque no proporcionan información en su totalidad, las radiografías preoperatorias facilitan la visualización y la observación de la anatomía principal de los diversos sistemas de conductos radiculares (Naoum *et al.*, 2003b). La evaluación cuidadosa de esta radiografía es un paso clave para la posterior limpieza, conformación y obturación del conducto radicular, y su evaluación tiene un gran impacto en los resultados del tratamiento (Naoum *et al.*, 2003a).

Aunque las radiografías tradicionales son muy útiles en la evaluación preoperatoria de la anatomía del conducto, sólo pueden mostrar conductos principales a lo largo de la raíz y proporcionan escasa información acerca del grado de complejidad del sistema de conductos radiculares (Manning, 1990) como resultado de la superposición de imágenes. Además, la radiografía sólo puede proporcionar imágenes en dos dimensiones para objetos tridimensionales (3D).

El primer paso en la preparación del conducto es el de identificar, localizar y negociar el canal principal con fina precisión por medio de instrumentos precurvados (Kim *et al.*, 2008). Se debe realizar un sondeo para asegurar la presencia de todos los conductos. Para la preparación de entradas profundas de los conductos se requiere un cuidadoso sondeo con pequeñas limas, esto nos da más precisión a la hora de definir un conducto

en forma de C. En todas las categorías, los conductos mesiovestibular y distal generalmente se pueden preparar con normalidad. Sin embargo, el istmo no debe ser preparado con limas mayores a 25; de lo contrario, es probable que se produzca una perforación en banda. En estos casos no deben ser utilizadas fresas de Gates Glidden para preparar las áreas del istmo mesiovestibular y vestibular. El uso de pequeñas limas y de hipoclorito de sodio (NaOCl) al 5,25% es una clave para el desbridamiento exhaustivo de los istmos.

Las técnicas de limpieza alternativas, tales como las que utilizan ultrasonido, serían más eficaces. Un mayor volumen de irrigante y una penetración más profunda con pequeños instrumentos usados con equipos sónicos o ultrasónicos pueden permitir una mayor limpieza en las zonas en forma de abanico. Aunque la preparación ultrasónica puede eliminar eficazmente tejido de las ramificaciones en un conducto en C, la instrumentación agresiva puede causar una perforación (Melton *et al.*, 1991; Jerome, 1994).

Luego de la instrumentación manual de un conducto en forma de C se han reportado gran cantidad de zonas con escombros y zonas no instrumentadas en aletas o istmos (Melton *et al.*, 1991).

El uso de instrumentos rotatorios de níquel-titanio (NiTi) ha ganado popularidad. La propiedad superelástica de este material permite una mejor capacidad de "centrado" del instrumento dentro del lumen del conducto. Numerosos estudios indican una capacidad superior de los instrumentos de NiTi para mantener la curvatura original del conducto, produciendo una forma cónica adecuada que permita una instrumentación y obturación eficiente.

En un entorno clínico, estas configuraciones complejas pueden ser un gran desafío para reconocer, limpiar, conformar, y obturar el sistema de conductos radiculares.

El uso de instrumentos rotatorios no mejora la situación, sin embargo, la conformación de los conductos podrían facilitar la acción de los irrigantes para llegar a estas zonas inaccesibles (Gulabivala, 1995). Se ha demostrado que una irrigación copiosa y frecuente con hipoclorito de sodio no sólo elimina escombros desde el lumen del conducto (Baumgartner; Cuenin, 1992), sino también disuelve el tejido orgánico y la capa de predentina en áreas no instrumentadas (Senia *et al.*, 1971; Rosenfeld *et al.*, 1978).

La agitación ultrasónica aumenta la eficacia de la irrigación mediante la producción de una microcorriente acústica. Tal transmisión de la solución irrigante puede acontecer en regiones de pequeñas dimensiones (Teplitsky *et al.*, 1987) y es capaz de generar un conducto limpio en la región apical en comparación con la irrigación manual (Gutarts *et al.*, 2005). Así, el área del istmo dentro de una configuración en C, aunque no susceptible a un desbridamiento mecánico total, puede ser limpiada por este medio.

La obturación de conductos en forma de C puede requerir modificaciones en la técnica. Los espacios de los conductos mesiolingual y distal se pueden preparar y obturar como conductos estándares. Sin embargo, el cierre del istmo vestibular es difícil si el único método utilizado es la condensación lateral. (Gutmann; Rakusin, 1987).

La colocación de gutapercha termoplastizada es el método más apropiado para la obturación de conductos en forma de C, debido a que el istmo no puede ser preparado con un *flare* suficiente que permita la colocación de un espaciador en profundidad.

La gutapercha puede ser termoplastificada con espaciadores calentados en una llama; espaciadores eléctricos o por sistemas inyectables. Los dispositivos de inserción de gutapercha termoplastizada pueden no condensar la gutapercha adecuadamente a lo largo de los istmos estrechos. Por otra parte, la colocación de un sellador con limas mediante el uso de ultrasonido resulta crítica, independientemente de la elección de la técnica de obturación (Gutmann; Rakusin, 1987).

Teniendo en cuenta la facilidad y velocidad de compactación lateral, así como la densidad adquirida por la compactación vertical de gutapercha en caliente, (Ingle *et al.*, 2002) se desarrolló un dispositivo llamado EndoTec II (Medidenta, Inc., Woodside, NY) para optimizar las mejores cualidades de ambas técnicas. En 1993, Liewehr *et al.*, encontraron que podrían mejorar la compactación al obturar un conducto en forma de C utilizando el EndoTec en lo que ellos denominaron una maniobra zap y tap. Este método consiste en precalentar el *plugger* de 4 a 5 segundos antes de la inserción (zap) y luego salir en trazos continuos cortos (taps) de 10 a 15 veces. El condensador se retira mientras todavía está caliente, seguido de un condensador frío con la inserción de conos accesorios adicionales.

La compactación de la gutapercha reblandecida y el sellador a lo largo de un conducto deben procurar de manera previsible que ambos se introduzcan en las irregularidades del conducto. Pero en los conductos en forma de C, las condiciones son diferentes por dos razones; la primera de ellas es que las áreas divergentes que con frecuencia no han

sido suficientemente conformadas, pueden ofrecer resistencia al flujo del material de obturación, por otra parte, entre las comunicaciones de los conductos principales de la C, puede quedar material atrapado, lo que dificulta la condensación (Walid, 2000).

Los restos de hidróxido de calcio ($\text{Ca}(\text{OH})_2$), como medicación intraconducto, también pueden evitar que el sellador penetre en los túbulos dentinarios y resultar en una reducción potencial de la adaptación del sellador (Calt; Serper, 1999). La inestabilidad dimensional del $\text{Ca}(\text{OH})_2$ y su potencial para disolverse en agua y disociarse en iones de hidróxido y de calcio pueden influir a largo plazo, en la filtración de las obturaciones (Kim; Kim, 2002). Por lo tanto, la eliminación del $\text{Ca}(\text{OH})_2$ deberá ser completa y predecible antes de la obturación del conducto radicular.

La eliminación del $\text{Ca}(\text{OH})_2$ ha sido investigada utilizando gran variedad de equipos y técnicas (Lambrianidis *et al.*, 1999, Kenee *et al.*, 2006, Nandini *et al.*, 2006, van der Sluis *et al.*, 2007, Salgado *et al.*, 2009).

El método más frecuentemente descrito para la eliminación de $\text{Ca}(\text{OH})_2$ del conducto radicular es la instrumentación con lima apical maestra en combinación con una abundante irrigación. Sin embargo, se ha informado que la eliminación del $\text{Ca}(\text{OH})_2$ de la pared del conducto radicular apical resulta difícil de realizar (Margelos *et al.*, 1997, Lambrianidis *et al.*, 2006), ya que la instrumentación e irrigación por sí solas no pueden limpiar completamente toda la pared del conducto radicular (Haapasalo *et al.*, 2010, Paqué *et al.*, 2010). Cuando el $\text{Ca}(\text{OH})_2$ se retira del conducto principal con una lima, restos de material permanecerán en las extensiones o irregularidades del conducto. De estas zonas, sólo será posible retirarlo mediante irrigación con o sin agitación sónica o ultrasónica.

La eficacia del proceso de irrigación depende del volumen de fluido agitado dentro de la cavidad, así como de los procesos de transporte utilizados para colocar o quitar la partícula de fluido. A menudo, las variaciones anatómicas son mayores en el tercio apical, especialmente para los sistemas de conductos radiculares en forma de C (Cheung *et al.*, 2007). Las áreas estrechas en la porción apical crean una barrera de tensión superficial que no permite un adecuado contacto entre el irrigante y la porción apical del conducto radicular. Cualquier líquido que fluya a través de la porción apical del conducto radicular tendrá un flujo laminar; el flujo turbulento no será factible debido a las áreas pequeñas, donde la viscosidad se convierte en el principal factor que afecta la dinámica de los fluidos (Gulabivala *et al.*, 2010, Shen *et al.*, 2010).

Algunas investigaciones han demostrado que la agitación mecánica es más eficaz en la eliminación de $\text{Ca}(\text{OH})_2$ de conductos radiculares que la irrigación sin agitación (Wiseman *et al.*, 2011).

Se cree que la agitación favorece la mezcla de fluidos dentro del conducto radicular, lo que permite al irrigante recién inyectado reemplazar el líquido existente, facilitando además la penetración del irrigante en las áreas del sistema de conductos sin conformar. El propósito de la agitación es dispersar el irrigante recientemente introducido en todo el sistema de conductos radiculares y también diluir el $\text{Ca}(\text{OH})_2$ residual a través de su movimiento de desplazamiento (Ma *et al.*, 2015).

Es por ello que basados en la evidencia clínica disponible los casos clínicos presentados en el siguiente trabajo, se realizaron con una minuciosa limpieza y conformación del conducto radicular junto a una copiosa irrigación y obturación mediante gutapercha termoplastizada, logrando estándares de calidad en los tratamientos realizados.

CONCLUSIÓN

El conocimiento de la anatomía interna y sus posibles variables, una preparación biomecánica, una obturación, y una restauración posendodóntica basadas en sólidos principios, permite que el pronóstico a largo plazo de los conductos en forma de C de los segundos molares inferiores resulte predecible y favorable.

BIBLIOGRAFÍA

- Abou-Rass M, Frank AL, Glick DH (1980). The anticurvature filing method to prepare the curved root canal. *J Am Dent Assoc*; 101:792–4.
- Al Fouzan KS (2002). C-shaped root canals in mandibular second molars in a Saudi Arabian population. *Int Endod J*; 35:499 –504.
- Barbizam JV, Trope M, Teixeira EC, Tanomaru-Filho M, Teixeira FB (2008). Effect of calcium hydroxide intracanal dressing on the bond strength of a resin-based endodontic sealer. *Brazilian Dental Journal* 219, 224–7.
- Barker BC, Parsons KC, Mills PR, Williams GL (1974). Anatomy of root Canals III. permanent mandibular molars. *Aust Dent J*. 19:408-13.
- Barnett F. (1986). Mandibular molar with C-shaped canal. *Endod Dent Traumatol*; 2:79–81.
- Barril I, Cochet JY, Ricci C. (1989). Treatment of a canal with a “C” configuration. *Rev Fr Endod*; 8:47–58.
- Baumgartner JC, Cuenin PR (1992). Efficacy of several concentration of sodium hypochlorite for root canal irrigation. *J Endod*;18:605–12.
- Benenati FW (2004). Mandibular second molar with C-shaped canal morphology and five canals: report of a case. *Gen Dent*; 52:253– 4.
- Byström A, Sundqvist G (1985). The antibacterial action of sodium hypochlorite and EDTA in 60 cases of endodontic therapy. *International Endodontic Journal* 18, 35–40.
- Blaskovic-Subat V, Smojver B, Maricic B, Sutalo J. (1995). A computerized method for the evaluation of root canal morphology. *Int Endod J*; 28:290–6.
- Bolger WL, Schindler WG (1988). A mandibular first molar with a C-shaped root configuration. *J Endod*; 14:515–9.
- Boveda C, Fajardo M, Millan B (1999). Root canal treatment of an invaginated maxillary lateral incisor with a C-shaped canal. *Quintessence Int*; 30:707–11.
- Burger CL, Mork TO, Hutter JW, Nicoll B (1999). Direct digital radiography versus conventional radiography for estimation of canal length in curved canals. *J Endod*; 25:260 –3.
- Calt S, Serper A (1999). Dentinal tubule penetration of root canal sealers after root canal dressing with calcium hydroxide. *Journal of Endodontics* 25, 431–3.

- Cohen S, Burns RC (2002). Pathways of the pulp. 8th ed. St. Louis: Mosby; 196 – 229.
- Cooke HG, Cox FL. (1979). C-shaped canal configurations in mandibular molars. J Am Dent Assoc; 99:836–9.
- Chai WL, Thong YL (2004). Cross-sectional morphology and minimum canal wall widths in C-shaped roots of mandibular molars. J Endod. 30:509 –12.
- Cheung GS, Yang J, Fan B (2007) Morphometric study of the apical anatomy of C-shaped root canal systems in mandibular second molars. International Endodontic Journal 40, 239–46.
- Dankner E, Friedman S, Stabholz A (1990). Bilateral C shape configuration in maxillary first molars. J Endod; 16:601–3.
- De Moor RJ (2002). C-shaped root canal configuration in maxillary first molars. Int Endod J 35:200–8.
- Fan B, Chen WX, Fan MW. (2001). Configuration of C-shaped canals in mandibular molars in Chinese population. J Dent Res; 80:704
- Fan B, Cheung GSP, Fan MW, Gutmann LJ, Bian Z. (2004a). C-shaped canal system in mandibular second molars. Part I: anatomical features. J Endod
- Fan B, Cheung GSP, Fan MW, Gutmann LJ, Bian Z. (2004b). C-shaped canal system in mandibular second molars. Part II: Radiographic Features J Endod; 30:904–8.
- Fava LR, Dummer PM (1997). Periapical radiographic techniques during endodontic diagnosis and treatment. Int Endod J;30:250–61.
- Fava LR, Saunders WP (1999). Calcium hydroxide pastes: classification and clinical indications. International Endodontic Journal 32, 257–82.
- Folk RB, Thorpe JR, McClanahan SB, Johnson JD, Strother JM (2005). Comparison of two different direct digital radiography systems for the ability to detect artificially prepared periapical lesions. J Endod; 31:304–6.
- Green D. (1955). Morphology of the pulp cavity of the permanent teeth. Oral Surg. 8:743-59.
- Gulabivala K (1995). Preparation of the canal. In: Stock CJR, Gulabivala K, Walker RT, Goodman JR, eds. Colour atlas and text in endodontics. 2nd ed. London: Wosby- Wolfe,:97–144.
- Gulabivala K, Opananon A, Ng Y-L, Alavi A (2002). Root and canal morphology of Thai mandibular molars. Int Endod J; 35:56–62.

- Gulabivala K, Ng YL, Gilberston M, Eames I (2010) The fluid mechanics of root canal irrigation. *Physiological Measurement* 31, R49–84.
- Gutarts R, Nusstein J, Reader A, Beck M (2005). In vivo debridement efficacy of ultrasonic irrigation following hand-rotary instrumentation in human mandibular molars. *J Endod*; 31:166–70.
- Gutmann JL, Rakusin H (1987). Perspectives on root canal obturation with thermoplasticized injectable gutta-percha. *Int Endod J*; 20:261–70.
- Haapasalo M, Shen Y, Qian W, Gao Y (2010). Irrigation in endodontics. *Dental Clinics of North America* 54, 291–312.
- Haddad GY, Nehme WB, Ounsi HF (1999). Diagnosis, classification, and frequency of C-shaped canals in mandibular second molars in the Lebanese population. *J Endod*; 25:268–71.
- Hasselgren G, Olsson B, Cvek M (1988). Effects of calcium hydroxide and sodium hypochlorite on the dissolution of necrotic porcine muscle tissue. *Journal of Endodontics* 14, 125–7.
- Hess W. (1925). The anatomy of the root canals of the teeth of the permanent dentition, Part I. New York: William Wood & Co.35-44.
- Ingle JI, Newton CW, West JD, *et al.*, (2002). Obturation of the radicular space. In Ingle JI, Bakland LK. *Endodontics*, 5th ed. London: BC Decker Inc; 625– 64.
- Jerome CE. (1994). C-shaped root canal system: diagnosis, treatment, and restoration. *Gen Dent*; 42:424–7.
- Jin GC, Lee SJ, Roh BD. (2006). Anatomical study of C-shaped canals in mandibular second molars by analysis of computed tomography. *J Endod*; 32:10–3.
- Kenee DM, Allemang JD, Johnson JD, Hellstein J, Nichol BK (2006). A quantitative assessment of efficacy of various calcium hydroxide removal techniques. *Journal of Endodontics* 32, 563–5.
- Kim JR, Choi SB, Park SH (2008). A maxillary second molar with 6 canals: a case report. *Quintessence Int*;39:61–4.
- Klinge B, Petersson A, Maly P (1989). Location of the mandibular canal: comparison of macroscopic findings, conventional radiography, and computed tomography. *Int J Oral Maxillofac Implants*; 4:327–32.
- Krasner P, Rankow HJ. (2004). Anatomy of the pulp-chamber floor. *J Endod*; 30:5–16.

- Lambrianidis T, Margelos J, Beltes P (1999). Removal efficiency of calcium hydroxide dressing from the root canal. *Journal of Endodontics* 25, 85–8.
- Lambrianidis T, Lyroudia K, Pandelidou O, Nicolaou A (2001). Evaluation of periapical radiographs in the recognition of C-shaped mandibular second molars. *International Endodontic Journal*; 34:458–62.
- Lambrianidis T, Kosti E, Boutsoukis C, Mazinis M (2006). Removal efficacy of various calcium hydroxide/chlorhexidine medicaments from the root canal. *International Endodontic Journal* 39, 55–61.
- Law A, Messer H (2004). An evidence-based analysis of the antibacterial effectiveness of intracanal medicaments. *Journal of Endodontics* 30, 689–94.
- Lee JK, Ha BH, Choi JH, Heo SM, Perinpanayagam H (2006). Quantitative three-dimensional analysis of root canal curvature in maxillary first molars using micro-computed tomography. *J Endod*; 32:941–5.
- Liewehr FR, Kulild JC, Primack PD (1993). Obturation of a C-shaped canal using an improved method of warm lateral condensation. *J Endod*; 19:474 –7.
- Littman S (1977). Evaluation of root canal debridement by use of a radiopaque medium. *J Endod*; 3:135– 8.
- Lu TY, Yang SF, Pai SF (2006). Complicated root canal morphology of mandibular first premolar in a chinese population using the cross section method. *J Endod*; 32:932– 6.
- Ma JZ, Shen Y, Al-Ashaw AJ, Khaleel HY, Yang Y, Wang ZJ, Peng B, Haapasalo M (2015). Micro-computed tomography evaluation of the removal of calcium hydroxide medicament from C-shaped root canals of mandibular second molars. *International Endodontic Journal*, 48, 333–341.
- Manning SA. (1990). Root canal anatomy of mandibular second molars. Part II. C-shaped canals. *Int Endod J*; 23:40–5.
- Margelos J, Eliades G, Verdelis C, Palaghias G (1997). Interaction of calcium hydroxide with zinc oxide-eugenol type sealers: a potential clinical problem. *Journal of Endodontics* 23, 43–8.
- Melton DC, Krell KV, Fuller MW. (1991). Anatomical and histological features of C-shaped canals in mandibular second molars. *J Endod*; 17:384–8.

- Nandini S, Velmurugan N, Kandaswamy D (2006). Removal efficiency of calcium hydroxide intracanal medicament with two calcium chelators: volumetric analysis using spiral CT, an in vitro study. *Journal of Endodontics* 32, 1097–101.
- Naoum HJ, Love RM, Chandler NP, Herbison P (2003a). Effect of X-ray beam angulation and intraradicular contrast medium on radiographic interpretation of lower first molar root canal anatomy. *Int Endod J.* 36:12–9.
- Naoum HJ, Chandler NP, Love RM (2003b). Conventional versus storage phosphor-plate digital images to visualize the root canal system contrasted with a radiopaque medium. *J Endod.* 29:349 –52.
- Orban B, Mueller E. (1929). The development of bifurcation of multirooted teeth. *J Am Dent Assoc*; 16:297–319.
- Paqué F, Balmer M, Attin T, Peters OA (2010). Preparation of oval-shaped root canals in mandibular molars using nickel-titanium rotary instruments: a micro-computed tomography study. *Journal of Endodontics* 36, 703–7.
- Peters OA, Peters CI, Schonenberger K, Barbakow F (2003). ProTaper rotary root canal preparation: effects of canal anatomy on final shape analysed by micro CT. *Int Endod J*; 36:86 –92.
- Rigolone M, Pasqualini D, Bianchi L, Berutti E, Bianchi SD (2003). Vestibular surgical access to the palatine root of the superior first molar: “low-dose cone-beam” CT analysis of the pathway and its anatomic variations. *J Endod*; 29:773–5.
- Robinson S, Czerny C, Gahleitner A, Bernhart T, Kainberger FM (2002). Dental CT evaluation of mandibular first premolar root configurations and canal variations. *Oral Surg Oral Med Oral Pathol Oral Radiol Endod*; 93:328 –32.
- Rosenfeld EF, James GA, Burch BS (1978). Vital pulp tissue response to sodium hypochlorite. *J Endod*;4:140–6.
- Sabala CL, Benenati FW, Neas BR (1994). Bilateral root or root canal aberrations in a dental school patient population. *J Endod*; 20:38–42.
- Salgado RJ, Moura-Netto C, Yamazaki AK, Cardoso LN, de Moura AA, Prokopowitsch I (2009). Comparison of different irrigants on calcium hydroxide medication removal: microscopic cleanliness evaluation. *Oral Surgery, Oral Medicine, Oral Pathology, Oral Radiology, and Endodontics* 107, 580–4.
- Schilder H (1974). Cleaning and shaping the root canal. *Dent Clin North Am*;18:269 –96.

- Senia ES, Marshall JF, Rosen S (1971). The solvent action of sodium hypochlorite on pulp tissue of extracted teeth. *Oral Surg Oral Med Oral Pathol*;31:96 –103.
- Seo MS, Park DS. (2004). C-shaped root canals of mandibular second molars in a Korean population: clinical observation and in vitro analysis. *Int Endod J*; 37:139–44.
- Shearer AC, Wasti F, Wilson NH (1996). The use of a radiopaque contrast medium in endodontic radiography. *Int Endod J*; 29:95– 8.
- Shen Y, Gao Y, Qian W et al. (2010) Three-dimensional numeric simulation of root canal irrigant flow with different irrigation needles. *Journal of Endodontics* 36, 884–9.
- Sidow SJ, West LA, Liewehr FR, Loushine RJ (2000). Root canal morphology of human maxillary and mandibular third molars. *J Endod*; 26:675–8.
- Siqueira JF Jr, Uzeda M (1998). Influence of different vehicles on the antibacterial effects of calcium hydroxide. *Journal of Endodontics* 24, 663–5.
- Siqueira JF Jr, Lopes HP (1999) Mechanisms of antimicrobial activity of calcium hydroxide: a critical review. *International Endodontic Journal* 32, 361–9.
- Siqueira JF Jr, Rôças IN, Favieri A, Lima KC (2000). Chemomechanical reduction of the bacterial population in the root canal after instrumentation and irrigation with 1%, 2.5%, and 5.25% sodium hypochlorite. *Journal of Endodontics* 26, 331–4.
- Van der Sluis LW, Wu MK, Wesselink PR (2007) The evaluation of removal of calcium hydroxide paste from an artificial standardized groove in the apical root canal using different irrigation methodologies. *International Endodontic Journal* 240, 52–7.
- Sogur E, Baksi BG, Grondahl HG (2007). Imaging of root canal fillings: a comparison of subjective image quality between limited cone-beam CT, storage phosphor and film radiography. *Int Endod J*; 40:179–85.
- Stechow DV, Balto K, Stashenko P, Muller R. (2003). Three-dimensional quantitation of periradicular bone destruction by micro-computed tomography. *J Endod*; 29:252– 6.
- Teplitzky PE, Chanail BL, Mack B, Machnee CH (1987). Endodontic irrigation: a comparison of endosonic and syringe delivery systems. *Int Endod J*;20:233– 41.
- Walid N (2000). The use of two pluggers for the obturation of an uncommon C-shaped canal. *J Endod*; 26:422– 4.

- Weine FS, Pasiewicz RA, Rice RT. (1988). Canal configuration of the mandibular second molar using a clinically oriented in vitro method. *J Endod*; 14:207–13.
- Weine FS (1998). Members of the Arizona Endodontic Association. The C-shaped mandibular second molar: incidence and other considerations. *J Endod*; 24:372–5.
- Wiseman A, Cox TC, Paranjpe A, Flake NM, Cohenca N, Johnson JD (2011). Efficacy of sonic and ultrasonic activation for removal of calcium hydroxide from mesial canals of mandibular molars: a microtomographic study. *Journal of Endodontics* 37, 235–8.
- Xu X, Wang DG, Wang XY (1996). Clinical significance of the abnormal radiographic manifestations of pulp cavity. *Shanghai Kou Qiang Yi Xue*;5:85– 6.
- Yang ZP, Yang SF, Lin YL (1988). C-shaped root canals in mandibular second molars in Chinese population. *Endod Dent Traumatol*;4:160–3
- Yılmaz Z, Tuncel B, Serper A, Calt S (2006). C-shaped root canal in a maxillary first molar: a case report. *Int Endod J*;39:162– 6.